ФЕДЕРАЛЬНОЕ ГОСУДАРСТВЕННОЕ БЮДЖЕТНОЕ УЧРЕЖДЕНИЕ «НАЦИОНАЛЬНЫЙ МЕДИЦИНСКИЙ ИССЛЕДОВАТЕЛЬСКИЙ ЦЕНТР АКУШЕРСТВА, ГИНЕКОЛОГИИ И ПЕРИНАТОЛОГИИ ИМЕНИ АКАДЕМИКА В.И. КУЛАКОВА» МИНИСТЕРСТВА ЗДРАВООХРАНЕНИЯ РОССИЙСКОЙ ФЕДЕРАЦИИ

На правах рукописи

ЯРЫГИНА НАДЕЖДА КОНСТАНТИНОВНА

МАТОЧНЫЕ РУДИМЕНТЫ: ПРОЛИФЕРАТИВНЫЙ ПОТЕНЦИАЛ И ТАКТИКА ОПЕРАТИВНОГО ЛЕЧЕНИЯ

3.1.4 – Акушерство и гинекология

ДИССЕРТАЦИЯ

на соискание ученой степени кандидата медицинских наук

Научные руководители:
доктор медицинских наук
З. Н. Макиян
доктор медицинских наук
А.В. Асатурова

Москва 2021

ОГЛАВЛЕНИЕ

ВВЕДЕНИЕ 3

ГЛАВА 1. Обзор литературы 11

1.1 Эмбриональное развитие женских половых органов 11

1.2 Методы диагностики аномалий матки 15

1.3 Классификация аномалий маки и влагалища 20

1.4 Клиника и хирургическое лечение больных с аплазией матки 22

1.5 Стволовые клетки в органах репродуктивной системы 27

ГЛАВА 2. Материалы и методы исследования 37

2.1 Дизайн исследования 37

2.2 Клиническое обследование 39

2.3 Специальные методы исследования 40

2.4 Эндоскопические методы исследования 43

2.5. Патоморфологическое исследование 44

2.6. Методы иммуногистохимического исследования 45

2.7 Цитогенетические стандарты 47

2.8 Статистические методы обработки данных 50

ГЛАВА 3. Клиническая характеристика больных 52

ГЛАВА 4. Результаты собственных исследований 56

4.1 Аплазия матки и влагалища 57

4.2 Однорогая матка 73

4.3 Патоморфологическое и иммуногистохимическое исследования, морфометрия сосудов. 82

4.4 Иммуноцитохимическое исследование 120

ГЛАВА 5. Обсуждение 123

ВЫВОДЫ 133

ПРАКТИЧЕСКИЕ РЕКОМЕНДАЦИИ 135

СПИСОК СОКРАЩЕНИЙ 136

СПИСОК ЛИТЕРАТУРЫ 137

Приложения 155

ВВЕДЕНИЕ

Актуальность темы исследования

Врожденные аномалии анатомического строения матки и влагалища выявляются у 5-7% новорожденных девочек [1-7]. Одна из таких аномалий, аплазия матки и влагалища, наблюдается с частотой 1 случай на 4000-5000 новорожденных девочек и является следствием нарушений, происходящих на ранних стадиях эмбрионального морфогенеза [1-8]. При полной аплазии матки и влагалища в большинстве случаев определяются обычный женский кариотип (46,XX) и нормально развитые маточные трубы и яичники [5-10]. Однорогая матка встречается примерно с частотой 1 случай на 1500-2000 новорожденных девочек и примерно в 65% случаев сочетается с унилатеральной аплазией почки [3-9].

При полной аплазии матки и влагалища, а также при однорогой матке персистируют маточные рудименты в виде тяжей или валиков, которые могут содержать (функционирующие рудименты) или не содержать (нефункционирующие рудименты) эндометриальную полость и, соответственно, реагировать или не реагировать на циклические изменения уровня женских половых гормонов. Хирургическая тактика в отношении маточных рудиментов неоднозначна, но большинство авторов считают необходимым удаление рудимента только при наличии функциональной активности или при болевом синдроме [1-7, 10-14].

Проведенный нами систематический обзор литературы, а также клинический анализ показали противоречивость терминологии, сложности в диагностике и идентификации, неоднозначность тактики оперативного лечения, высокую частоту осложнений и повторных операций у больных с выявленными маточными рудиментами. Данные о наличии сопутствующей гинекологической патологии у пациенток с полной или асимметричной формой недоразвития матки и наличием маточных рудиментов разноречивы [1-7, 10-19].

Анатомические варианты аплазии матки и влагалища, а также морфологические особенности тканей маточных рудиментов изучены недостаточно. Особый интерес представляет изучение пролиферативного потенциала тканей, входящих в состав маточных рудиментов (миометрия и эндометрия), и белковых факторов, регулирующих процессы клеточной пролиферации, дифференцировки и апоптоза, а также определение тканевых рецепторов к половым гормонам (эстрогену и прогестерону) [5, 15-22]. Идентификация стволовых клеток эутопического эндометрия в маточных рудиментах представляет интерес с точки зрения изучения источников происхождения и характеристики клеток встречающихся при недоразвитии матки эктопических очагов эндометриоза [20-27], а исследование стволовых клеток миометрия – с точки зрения идентификации клеток инициирующих миомы [174].

При однорогой матке в большинстве случаев (57-69%) вероятно наступление беременности в естественном цикле, а роды возможны через естественные родовые пути [9-11]. При аплазии матки и влагалища беременность и роды невозможны. Хирургическое лечение пациенток с аплазией матки и влагалища, в основном, направлено на создание искусственного влагалища (кольпопоэз) с целью восстановления сексуальной функции [5-10]. При отсутствии нормальной репродуктивной функции для большинства пациенток с аплазией матки и влагалища возможна донация ооцитов для использования в программе суррогатного материнства [6, 12-14], но у некоторых из них выявляются особенности овариального резерва, дисгенезия яичников и мозаицизм Х хромосомы [2, 5, 9, 21], что ограничивает эту возможность. Влияние перечисленных факторов на эффективность участия пациенток с аплазией матки и влагалища в программе суррогатного материнства нуждается в дальнейшем изучении. Восстановление собственной репродуктивной функции у пациенток с аплазией матки и влагалища представляет собой очень трудную, но и очень важную задачу.

По данным литературы, при аплазии матки и влагалища в маточных

рудиментах в 21-32% случаев выявляется аденомиоз (внутренний эндометриоз), в том числе при отсутствии эндометриальной (эутопической) полости, а в 12-21% случаев наблюдаются сопутствующий эндометриоз (гетеротопии на тазовой брюшине различной локализации) [15-19, 22-28]. Источники развития очагов эктопического эндометриоза у пациенток с полной аплазией матки и влагалища не известны. Существует множество теорий для объяснения этого патологического механизма, однако их научно обоснованные клинические подтверждения малочисленны [29-32].

Клинические случаи эндометриоза и миомы матки у пациенток с аплазией матки и влагалища, оперированных по поводу создания искусственного влагалища, свидетельствует о том, что ткани маточных рудиментов не являются инертными и имеют определенный пролиферативный потенциал [5, 19, 22, 29]. Актуально углубленное исследование гистогенетического статуса и пролиферативного потенциала маточных рудиментов, что позволит выявить возможные этиологические факторы в нарушении нормального эмбрионального развития женской половой системы. Перспективны такие направления изучения аномалий матки и влагалища как идентификация и характеристика стволовых клеток рудиментов и определение экспрессии клетками рудиментов эстрогеновых и прогестероновых рецепторов, а также маркеров пролиферации, апоптоза и ангиогенеза [22-25, 33].

Представляет интерес изучение источников развития эутопического и эктопического эндометрия, что позволит разработать методы ранней диагностики и оптимизировать хирургическую тактику лечения. Для понимания этиологии и патогенеза эндометриоза целесообразно определение молекулярно-биологических характеристик клеток эутопического и эктопического эндометрия [25, 29, 33-37]. Исследование культур клеток, полученных из эутопического эндометрия, позволило выявить экспрессию фенотипических поверхностных маркеров взрослых стволовых клеток и транскрипционных факторов, играющих роль в поддержании их мультипотентности. В процессах регенерации эндометрия по-видимому

участвуют мультипотентные стволовые клетки [21-25, 29-33].

Актуальность разработки комплексного подхода к диагностике, хирургической коррекции и реабилитации больных при полной и асимметричной аплазии матки определяется его практической значимостью с точки зрения оптимизации тактики ведения и восстановления репродуктивной функции [40-44]. Отсюда вытекает актуальность данной диссертационной работы, реализующей такой комплексный подход.

Цель исследования – изучить пролиферативный потенциал маточных рудиментов при аплазии матки и влагалища для оптимизации хирургического лечения.

Задачи исследования:

1. Определить клиническую характеристику больных с аплазией матки и влагалища, включая: кариотип, фенотипические особенности, сочетанные аномалии других органов и систем.
2. Изучить анатомические варианты аплазии матки и влагалища по данным инструментальных методов обследования: 2D и 3D УЗИ органов малого таза, лапароскопии, морфологического исследования маточных рудиментов.
3. Провести гистологическое исследование маточных рудиментов, изучить архитектонику тканей, морфотип миоцитов и наличие эндометриальных желез. Провести морфометрию сосудов (определение площади, диаметра просвета сосудов, индекса Керногана) в миометрии маточных рудиментов.
4. Оценить параметры экспрессии в биоптатах маточных рудиментов рецепторов к половым гормонам - эстрогеновых рецепторов (ER-alpha, ER-beta), прогестероновых рецепторов (PgR-A, PgR-B); а также сосудисто - эндотелиального фактора VEGF.

5. Определить экспрессию и распределение маркеров стволовых и пролиферирующих клеток и факторов роста в тканях рудиментов: OCT-4, Ki67, CD117, LHX9, LGR5, Nanog.
6. Оптимизировать методы хирургического лечения пациенток с наличием функционирующих маточных рудиментов, в сочетании с гинекологической патологией (эндометриозом и миомой).

Научная новизна.

Изучена роль наследственных и врожденных факторов в этиологии развития аномалий матки и влагалища.

Изучены этиопатогенетические механизмы недоразвития женской репродуктивной системы.

Изучены клинико-анатомические особенности маточных рудиментов.

Оценен пролиферативный потенциал тканей маточных рудиментов и потенциал их использования для возможного воссоздания полноценных органов методами регенеративной медицины.

Оптимизирована тактика хирургического лечения пациенток с аплазией матки и влагалища при наличии маточных рудиментов в сочетании с миомой и эндометриозом.

Изучена морфология гонад у пациенток с аплазией матки и влагалища для оптимизации результатов ВРТ при донации ооцитов.

Практическая значимость.

Оптимизирован алгоритм диагностики и комплексного лечения пациенток с аплазией матки и влагалища, а также при однорогой матке.

Разработаны методы раннего выявления врожденных аномалий матки и влагалища с использованием 2D и 3D УЗИ.

Оптимизированы методы хирургического лечения пациенток с аплазией матки и влагалища.

Оценены перспективы использования тканей маточных рудиментов для хирургического восстановления нормальных внутренних половых органов с использованием технологий регенеративной медицины.

Оптимизирована тактика ведения пациенток с аплазией матки и влагалища, а также восстановления репродуктивной функции в программе суррогатного материнства.

Положения, выносимые на защиту:

1. Диагностику анатомо-морфологических вариантов и функциональной активности маточных рудиментов целесообразно проводить с помощью ультразвукового исследования (МРТ при необходимости), для выявления эндометриальной полости, определения активности перфузионного кровотока. Верификация диагноза производится во время лапароскопии (и гистероскопии при однорогой матке), с последующим патоморфологическим исследованием.
2. Гистохимические и иммунофлюоресцентные исследования специфических маркеров в тканях рудиментов показали: глубокие дистрофические изменения миоцитов обусловлены нарушением эстроген-зависимой пролиферации миоцитов именно за счет снижения экспрессии рецепторов ER-alpha, при относительно выраженной экспрессии ER-beta и рецепторов прогестерона PgR-A и PgR-B. В клетках рудиментов определяется экспрессия маркеров пролиферирующих и стволовых, в том числе плюрипотентных, клеток и маркера васкулогенеза, что свидетельствует о наличии пролиферативного потенциала маточных рудиментов.
3. Новообразование миомы маточных рудиментов (у 13%); эндометриоидные гетеротопии (у 26%), в том числе при полной аплазии матки и отсутствии эутопического эндометрия, проявление функциональной активности (в 21% случаев) - подтверждает наличие пролиферативного потенциала клеток маточных рудиментов.

4. При проведении оперативного лечения целесообразно расширение показаний для удаления маточных рудиментов - при выявлении признаков функциональной активности, наличии болевого синдрома или сопутствующей патологии (миомы или эндометриоза).

Личный вклад автора. Автор принимал участие в выборе темы диссертации, формулировке цели и обосновании задач, формировании дизайна исследования.

Автор осуществлял клиническое обследование, включая 2D и 3D ультразвуковое исследование, ассистировал при оперативном лечении пациенток. Выполнял сбор клинического и биологического материала для гистологического и иммуногистохимического исследований. Проводил интерпретацию, обработку полученных данных и статистический анализ.

Соответствие диссертации научной специальности. Научные результаты и основные положения диссертации соответствуют специальности 3.1.4 – Акушерство и гинекология.

Апробация работы.

Материалы исследования представлены на Международной научно-практической конференции «Инновационные исследования в области биомедицины» (Москва, 2019), на XIV Международном конгрессе по репродуктивной медицине (Москва. 2020), на 13th Congress of the European Society of Gynecology (Vienna, Austria, 2019), на XXXII Международном конгрессе с курсом эндоскопии «Новые технологии в диагностике и лечении гинекологических заболеваний» (Москва, 2019, 2020) и на заседании «Journal club» на базе «НМИЦ АГП» им В.И.Кулакова.

Диссертация обсуждена на межклинической конференции отделения оперативной гинекологии, заседании апробационной комиссии ФГБУ

«Национальный медицинский исследовательский центр акушерства, гинекологии и перинатологии имени академика В.И. Кулакова» Министерства Здравоохранения Российской Федерации.

Внедрение результатов исследования в практику. Результаты научно-клинического исследования внедрены в практику и используются в работе гинекологического отделения ФГБУ «Национальный медицинский исследовательский центр акушерства, гинекологии и перинатологии имени академика В.И. Кулакова» Министерства Здравоохранения Российской Федерации.

По теме диссертационной работы опубликовано 7 печатных работ, из них 4 – в рецензируемых журналах, рекомендованных ВАК.

Получено 2 патента на изобретение: Метод 3D ультразвукового сканирования матки для дифференциации внутриматочной перегородки седловидной формы и определения сосудистого кровотока с целью оперативного лечения // RU2707865; Способ оценки состояния перфузионного кровотока маточных рудиментов с помощью цветового допплеровского картирования // RU2746663.

Структура и объем диссертации. Диссертация изложена в традиционном стиле, состоит из следующих разделов: оглавления, введения, обзора литературы, результатов собственных исследований, обсуждения, выводов и практических рекомендаций, списка используемой литературы. Работа представлена на 157 страницах машинописного текста, иллюстрирована 31 рисунками, 17 таблицами и 7 диаграммами. Библиографический указатель включает 76 работ на русском языке и 101 работы на английском языке.

ГЛАВА 1. Обзор литературы

1.1. Эмбриональное развитие женских половых органов и этиопатогенез врожденных аномалий.

Генетический пол эмбриона определяется в момент оплодотворения – за счет набора половых хромосом в зиготе (XX или XY), что предопределяет становление **гонадного пола** и обусловливает **фенотипическое** развитие **пола** по мужскому или по женскому типу [26, 38, 39]. Генетический пол соответствует кариотипу зиготы: кариотип 46,XX соответствует женскому полу, а 46,XY — мужскому полу.

Половая дифференцировка может нарушаться на любом этапе эмбрионального морфогенеза. Нарушения развития пола могут быть вызваны аберрациями половых хромосом, мутациями генов, участвующих в становлении гонадного и фенотипического пола, а также не генетическими экзогенными и эндогенными причинами (например, приемом вирилизирующих лекарственных средств во время беременности) [31, 33, 38, 39].

Основные или наиболее частые причины нарушений генетического пола:

1. Изменения числа или структуры половых хромосом.

Синдром Шерешевского-Тернера, классический вариант (кариотип 45,X) - обусловлен нерасхождением половых хромосом в мейозе при гаметогенезе. Синдром Шерешевского-Тернера также может быть обусловлен делецией фрагмента одной из X-хромосом в процессе кроссинговера (например, 46,X[delXp–]). Матка и влагалище у пациентов с кариотипом 45,X – полностью аплазированы [31, 33].

2. Мозаицизм по X хромосоме. Синдром Шерешевского-Тернера, мозаицизм 45,X/46,XX – наблюдается у пациенток с дисгенезией яичников, при этом матка может быть гипопластичной [38, 43-46].

3. Мутации или транслокации генов на половых хромосомах, например - мутации гена SRY на Y-хромосоме, точечные мутации генов X-хромосомы.

Аномалии половых хромосом (численные изменения, аберрации и мозаицизм) выявляются цитогенетическими методами, а точечные мутации генов - определяются методами молекулярной генетики.

Аномалии гонадного пола проявляются в результате генных или хромосомных нарушений. Различают следующие варианты дисгенезии гонад, сформированных по женскому типу [38, 39, 43-46].

Фиброзный тяж (Streak) – состояние, наблюдаемое при классическом варианте моносомии X хромосомы, кариотип 45,X (Синдром Шерешевского-Тернера). Гонады представлены фиброзными тяжами, с редкими овариальными фолликулами, а в некоторых случаях ооциты полностью отсутствуют.

Дисгенезия яичников (кариотип 45,X/46,XX) - гонады содержат овариальные фолликулы в меньшем количестве, чем в нормальных яичниках. Степень мозаицизма коррелирует со степенью снижения овариального резерва. Пациентки с мозаицизмом более высокие, 18% имеют хорошо развитые молочные железы, в 12% случаях менструируют (при кариотипе 45,X – только 3%).

Дисгенезия яичников может наблюдаться также при нормальном кариотипе 46,XX, но этиология данного состояния мало изучена. При молекулярно-генетическом исследовании выявляются варианты мозаицизма по моносомии X хромосомы, делеция плеча X хромосомы, точечные мутации генов, сцепленных с хромосомой X.

Внутренние половые органы по женскому типу формируются с 6-8 по 12-14 недели внутриутробного развития из парных половых (Мюллеровых) протоков. При отсутствии или выраженном замедлении развития половых протоков на раннем этапе формируется аплазия матки и влагалища.

Мюллеровы протоки сливаются между собой (6-8 недели) и при слиянии парных протоков образуются две маточно-влагалищные полости, разделенные срединной сагиттальной перегородкой. Пороки развития этого этапа состоят в том, что не происходит слияние Мюллеровых протоков или слияние недостаточно. В норме перегородка редуцируется, а матка и влагалище становятся однополостными. Аномалии, возникающие на завершающем этапе эмбрионального развития матки, характеризуются персистированием полной или неполной внутриматочной перегородки. Разграничение Мюллеровых протоков на фаллопиевы трубы, тело матки, и влагалище происходит после их слияния, с 12 по 14 недели гестации. [2, 10, 20-23, 33, 36-39]

Врожденные аномалии органа - это структурные (анатомические) изменения, которые выходят за пределы вариаций их нормального анатомического строения; чаще всего возникают внутриутробно, в результате нарушения нормального развития эмбриона. (Лазюк Г.И. Тератология человека. М: Медицина 1991) [38].

Терминология врожденных аномалий:

- Агенезия - отсутствие закладки органа.
- Аплазия - внутриутробное недоразвитие органа. Различают полное или неполное недоразвитие; симметричное и асимметричное недоразвитие.
- Гипоплазия – врожденное недоразвитие органа, проявляющееся уменьшением его размеров, при нормальной анатомии.
- Персистирование эмбриональных структур, в норме редуцирующихся - например, внутриматочная перегородка.
- **Рудимент** – (от лат. rudimentum «зачаток, первооснова») - орган, который закладывается во время эмбрионального развития, но полностью не развивается. Рудиментарные органы сохраняются в течение всей жизни организма, в отличие от провизорных органов,

имеющихся только у зародышей. Функция рудиментарных органов, будучи недоразвитыми, сильно или полностью утрачивается, либо ослабляется. В настоящее время вопрос об анатомии и наличии функций рудиментарных органов в физиологии до конца не изучен. Рудименты, по-видимому, могут выполнять какую-либо иную важную функцию у эмбриона или во взрослом организме.

Врожденные аномалии формируются в критические периоды интенсивного развития органов (органогенез), когда повреждение или остановка развития на определенных этапах приводит к формированию соответствующих аномалий, характерных именно для данного этапа развития. Согласно сформулированной еще в 1965 году концепции П.Г.Светлова [39] и впоследствии подтвержденной другими исследователями [5, 20, 38], прекращение развития может произойти на любом этапе вследствие влияния экзогенных или эндогенных тератогенов, что повлечет за собой персистирование соответствующих эмбриональных структур.

Эмбриональное развитие тканей матки, маточных труб и влагалища находится под влиянием множества различных факторов, в числе которых действующих паракринно цитокинов и факторов роста, а также половых гормонов [5, 7—9]. Причинами формирования аномалий (аплазии) матки и влагалища могут быть нарушения процессов роста, пролиферации, дифференциации формирующихся эмбриональных тканей, повреждение физиологического апоптоза клеток, а также иннервации и васкуляризации, что приводит к глубоким метаболическим изменениям и нарушениям функциональных свойств развивающихся тканей [5, 20, 38, 39, 43].

По данным различных авторов, существенный вклад наследственных факторов (генных мутаций и хромосомных нарушений) в формировании аномалий женских половых органов наблюдается у 10-25% пациенток. Экзогенные факторы (профессиональные вредности) выявлены в катамнезе у

18,6% родителей (контакт с химическими веществами, радиация), однако в 65% случаев тератогенные факторы выявить не удается [1-4, 5-10, 34].

1.2 Методы диагностики аномалий матки

Клинические признаки аплазии матки и влагалища устанавливаются при обращении женщины репродуктивного возраста в медицинское учреждение по поводу невозможности половой жизни, отсутствия менструации, болевого синдрома или выявляются при ультразвуковом обследовании [17, 50-55]. Вследствие сложностей визуализации, диагностирование аномалий развития матки в 66% случаев требует использования более одного метода. Верифицирующими диагностическими методами являются УЗИ, 3D УЗИ и диагностическая лапароскопия [39-48, 56-68].

Ультразвуковое исследование

В качестве скринингового метода аномалий матки широко применяется двухмерное ультразвуковое исследование (2D УЗИ), что позволяет в 91-96% случаев успешно диагностировать (первичной диагноз) порок развития. Однако, при двухмерном ультразвуковом исследовании сложно дифференцировать анатомическую форму матки, а область влагалища трудно визуализировать. При трехмерном ультразвуковом сканировании (3D УЗИ), возможно оценить анатомические особенности внутренних половых органов, а также провести трехмерную реконструкцию изображений матки или маточных рудиментов [17, 39-48, 50-68].

Основными показаниями для проведения 3D ультразвуковой диагностики являются [62-68]:

1. Отсутствие менструаций (первичная аменорея).

2. Болевой синдром неясной этиологии у девочек подростков, а также у женщин репродуктивного возраста.

3. Существенные противоречия клинической картины заболевания и данных, полученных с помощью осмотра и 2D УЗИ.

4. Предоперационная диагностика для верификации формы недоразвития матки.

Методы ультразвукового исследования патологически активного кровотока с помощью цветового допплеровского картирования в опухолевых тканях яичников и матки используются в онкологии для оценки степени малигнизации и определения тактики оперативного лечения [47, 50-57, 67]. Актуален вопрос изыскания возможностей неинвазивной оценки пролиферативной активности тканей маточных рудиментов с помощью цветового допплеровского картирования, импульсной допплерометрии. Публикации о применении 3D УЗИ в диагностике маточных рудиментов, а также оценки состояния перфузионного кровотока маточных рудиментов с помощью ультразвукового допплеровского исследования в отечественной и иностранной литературе отсутствуют. С целью диагностики сочетанных аномалий мочевой системы (аплазия почки, удвоение почек и мочеточников, дистопия почек) используется 2D УЗИ мочевой системы, а также экскреторная урография (по показаниям) [3-9, 17, 36-40, 53-55].

Метод рентгено-контрастной гистеросальпингографии (ГСГ) используется для оценки состояния и проходимости маточных труб, внутреннего контура полости матки. При диагностике аномалий матки этот метод в настоящее время не имеет широкого применения, поскольку позволяет оценить только форму и размеры внутреннего контура полости матки, в то время как наружная форма матки четко не визуализируется. При однорогой матке выявляется только полость основного рога, а полость рудиментарного маточного рога не заполняется контрастом [46-49].

Магнитно-резонансная томография

МРТ является неинвазивным методом, который характеризуется высокой информативностью и возможностью дифференцировать мягкие ткани, что позволяет оценить анатомию матки, уточнить взаимоотношение с соседними органами. Использование МРТ в диагностике аномалий внутренних половых органов позволяет идентифицировать анатомическую форму аномалии до оперативного лечения и позволяет выбрать оптимальную тактику хирургической коррекции [41, 47, 55-66].

Основные показания для проведения магнитно-резонансной томографии:

1. Сложности в дифференциальной диагностике анатомической формы аномалии, при использовании стандартных методов инструментального обследования, включая 2D и 3D УЗИ.

2. Существенные противоречия клинической картины заболевания и полученных с помощью осмотра 2D - 3D ультразвукового исследования.

3. Необходимость проведения дифференциальной диагностики на фоне выраженного спаечного процесса или при дистопии исследуемых/смежных органов, особенно у ранее оперированных пациенток.

4. Подозрение на вовлечение в процесс смежных органов и структур - мочевыводящих путей (особенно мочеточников), тонкого и толстого кишечника.

При проведении МРТ исследования получают изображения во фронтальной, сагиттальной и коронарной плоскостях, что позволяет уточнить размеры и расположение матки или маточных рудиментов, наличие или отсутствие эндометриальной полости.

Существует два режима изображений: Т1- взвешенные изображения (спин-решеточные) позволяют обнаружить мелкие анатомические детали, но дают относительно малую дифференцировку тканей; Т2-взвешенные изображения (спин-спиновые) дают меньшее пространственное разрешение, что позволяет получить лучший контраст мягких тканей и визуализацию патологических образований, в том числе маточных рудиментов. Визуальный

анализ интенсивности сигнала не всегда может с точностью указать на природу нарушения, поэтому необходимо проводить исследования в двух режимах - на Т1 и на Т2-взвешенных изображениях [17, 31, 69].

Преимуществами МРТ являются: отсутствие ионизирующего излучения и возможность получения изображений исследуемых структур в разных плоскостях. Абсолютные противопоказания к проведению МРТ: использование у пациента искусственного водителя ритма, вживлённых электронных систем подачи лекарственных препаратов, наличие ферромагнитных (металлических) хирургических имплантов или трансплантатов в зоне исследования, выраженная клаустрофобия [65-67].

Функциональная (контраст-усиленная) магнитно-резонансная томография (МРТ) является одним из методов изучения перфузии и основана на внутривенной инъекции парамагнитного контрастного агента для качественной и количественной оценки движения крови в тканях (перфузии тканей) [17, 31, 41, 65-69]. Результаты могут быть оценены в виде цветового картирования и в виде линейного графика. При введении контрастного вещества (гадолиний, гадодиамид) в кровяное русло, оно диффундирует в ткань пропорционально площади их поверхности капилляров и перфузии ткани [47, 55]. При раке шейки матки функциональная МРТ показывает отличия между опухолевой и нормальной тканью за счет повышенной оксигенации и перфузии в опухолевой ткани, что позволяет локализовать опухоль и мониторировать эффективность терапии. На основании оценки параметров маточного кровотока при симметричных аномалиях матки (удвоении матки, внутриматочной перегородке), с помощью функциональной МРТ определена тактика хирургической коррекции и оптимизировано проведение программы ВРТ [41, 69]. Публикации о применении методики функциональной (контраст-усиленной) магнитно-резонансной томографии для оценки кровотока в маточных рудиментах при аплазии матки и влагалища отсутствуют.

Лапароскопия и гистероскопия

Лапароскопия применяется при дифференциальной диагностике аномалий матки, а также может успешно применяется в качестве малоинвазивного (эндоскопического) доступа для хирургической коррекции аномалий матки. Во время лапароскопии проводится уточнение (верификация) анатомической формы матки, оценивают их расположение, размеры и структуры, признаки функциональной активности, наличие сопутствующей патологии [2-10, 69-81].

Лапароскопия позволяет единовременно произвести необходимую хирургическую коррекцию порока и патологии маточных труб, яичников, иссечение сопутствующего эндометриоза. Гистероскопия проводится во время лапароскопии у всех женщин с однорогой маткой, для визуализации полости основного рога, которую сочетают с диагностическим выскабливанием (биопсией) эндометрия [77-86]. Морфологическое исследование соскоба эндометрия из полости основного рога при однорогой матке, показало сниженную чувствительность эндометрия к преовуляторным стимулам гормонов, что может иметь основную роль в патогенезе первичного бесплодия и невынашивания [28, 54].

По данным различных авторов, у 24—34% больных с аномалиями матки и влагалища клинический диагноз сформулирован некорректно, что приводит к неправильному выбору тактики ведения и, следовательно, выполнению необоснованных хирургических вмешательств, особенно при сложных анатомических вариантах [3-7, 13, 52-64]. Большинство авторов считают, что для достоверной диагностики аномалий матки и влагалища наиболее информативными являются - сочетание 2D и 3D УЗИ; при необходимости возможно провести верификацию диагноза с помощью магнитно-резонансной томографии; анатомический диагноз уточняется во время оперативного лечения – гистероскопии и лапароскопии [52-64, 82-91]. Вероятно, диагностические ошибки обусловлены отсутствием методики проведения исследования, алгоритма обследования и единой классификации пороков

развития матки и влагалища [9, 13, 17, 40-47, 89-94].

1.3. Классификация аномалий маки и влагалища

Согласно Международной Классификации Болезней (МКБ-Х), врожденные аномалии (пороки развития) половых органов (коды Q50-Q56), включают подраздел врожденные аномалии тела и шейки матки (Q51): код Q51 – Агенезия и аплазия матки; код Q51.4 – Однорогая матка [95]. При аплазии матки (Q51.0) – подразумевается также аплазия влагалища. В МКБ данные о наличии маточных рудиментов в указанных аномалиях (Q51.0, Q51.4) отсутствуют. [95]

На основе анализа клинико-анатомических особенностей и понимания эмбриогенеза, предложено несколько классификаций аномалий развития женской репродуктивной системы.

В России наиболее широко используется классификация Л.В. Адамян и А.З. Хашукоевой (1998), которая рассматривает различные клинико-морфологические особенности аномалий матки и влагалища [10].

В классификации выделены пять классов аномалий матки и влагалища. Приведен фрагмент классификации, рассматривающий анатомические варианты при аплазии матки и влагалища (I класс), однорогой матке (II класс):

I класс. Аплазия влагалища:

а) маточные рудименты в виде двух мышечных валиков;

б) маточный рудимент в виде одного мышечного валика;

в) маточные рудименты (мышечные валики) отсутствуют.

II класс. Однорогая матка:

1. Рудиментарный рог сообщается с полостью основного рога.
2. Рудиментарный рог замкнутый.
3. Рудиментарный рог без полости.
4. Рудиментарный рог отсутствует.

В 2013 г. Европейский Консенсус (The European Society of Human Reproduction and Embryology (ESHRE) and the European Society for Gynaecological Endoscopy (ESGE)) предложил новую классификацию аномалий (CONUTA), основанную на дифференциации 7 классов аномалий матки (U0-U6), аномалий шейки матки (C1-C4) и влагалища (V1-V4). [56].

Таблица 1.3.1

Классификация аномалий матки и влагалища Congenital Uterine Anomalies (2013 г.)

Классы аномалий матки		**Подклассы**	**Аномалии шейки** **Аномалии влагалища**
класс 0	Нормальная матка		**Шейка** **C0** Нормальная шейка **C1** Перегородка в шейке **C2** Удвоение шейки **C3** Унилатеральная аплазия шейки **C4** Аплазия/недоразвитие шейки **Влагалище** **V0** Нормальное влагалище **V1** Продольная перегородка во влагалище **V2** Продольная (замкнутая) **V3** Поперечная перегородка **V4** Аплазия влагалища
класс I	Диспластичная матка	**a.** Т-образное сужение полости матки **b.** Инфантильная матка	
класс II	Внутриматочная перегородка	**a.** Неполная форма **b.** Полная форма	
класс III	Удвоение матки	**a.** Неполная форма **b.** Полная форма	
класс IV	Однорогая матка (асимметричная)	**a.** Рудиментарный рог с полостью (сообщающийся/не сообщающийся с основным рогом) **b.** Рудиментарный рог без полости/аплазия	
класс V	Аплазия матки	**a.** Рудиментарный рог с полостью **b.** Рудиментарный рог без полости	
класс VI	Не классифицируемые аномалии		

Анатомические классы разделены на подклассы: аномалии шейки матки и влагалища, выделены в самостоятельные подразделы. Для удобства клинического использования было создано графическое изображение классификации, представленное в таблице 1.3.1 [56].

1.4. Хирургическое лечение аномалий матки с наличием маточных рудиментов

Аплазия матки и влагалища

Аплазия матки и влагалища (синдром Майера-Рокитанского-Кюстера-Хаузера) – выявляется в 1:4000-1:5000 новорожденных девочек; при этом наблюдается нормальный женский фенотип и кариотип (46, XX). [57]

Диагноз аплазии матки и влагалища, наиболее часто, устанавливается у пациенток в подростковом периоде. Основные жалобы на отсутствие менструаций и невозможность вести половую жизнь; у некоторых из них наблюдаются циклические боли в области живота. У пациенток с аплазией матки и влагалища в 45-64% случаев наблюдаются сочетанные аномалии других органов: мочевой системы, костно-мышечной, сердечно-сосудистой системы [2-8, 57].

В большинстве случаев, у пациенток с аплазией матки и влагалища наблюдается нормальная овуляторная функция яичников. При аплазии матки и влагалища возможна стимуляция овуляции для экстракорпорального оплодотворения (ЭКО) и переноса эмбриона (ПЭ) в программе суррогатного материнства [12, 43, 54, 75, 96-106].

По данным Адамян Л.В. и соавт. 2017, у 10% больных с аплазией матки и влагалища могут быть признаки функциональной активности маточных рудиментов за счет наличия эндометриальных полостей, что может приводить к ретроградному забросу менструальной крови в брюшную полость, появлению циклических болей и перитонеальных симптомов различной интенсивности, распространению эндометриоидных гетеротопий [6, 9, 14, 44, 74].

Kawano et al. [82] обнаружили эндометриоидные гетеротопии у пациенток с аплазией матки и влагалища, при отсутствии функционирующего эндометрия в рудиментах. Wang et al. [76] при обследовании 33 пациенток с аплазией матки и влагалища у 9 (27%) с выраженными тазовыми болями во время лапароскопии удалили функционирующие маточные рудименты. Из них у 8

определялось наличие функционирующего эндометрия, подтвержденное гистологически, у 5 (56%) был диагностирован эндометриоз брюшины малого таза, а у 4 (44%) был выявлен выраженный спаечный процесс. После удаления маточных рудиментов и коагуляции очагов эндометриоза у всех пациенток отмечен регресс тазовых болей.

Создание искусственного влагалища при аплазии матки и влагалища возможно производить различными методами: из низведенных листков тазовой брюшины (брюшинный кольпопоэз), из мобилизованного дистального сегмента поперечно-ободочной кишки (сигмоидальный кольпопоэз), за счет инверсии кожных лоскутов промежности, а также с помощью ауто- и алло-трансплантатов.

Наиболее эффективным методом создания искусственного влагалища большинством авторов признан брюшинный кольпопоэз, который в настоящее время производится лапароскопическим доступом [3, 10, 14, 18, 55, 73]. Создание неовлагалища из тазовой брюшины (брюшинный кольпопоэз) с помощью лапароскопии включает следующие этапы: определить подвижную часть тазовой брюшины, по возможности эффективно выделить и мобилизовать дистальную часть тазовой брюшины, безопасно создать пространство между мочевым пузырем и прямой кишкой, низвести мобилизованный участок между мочевым пузырем и прямой кишкой до преддверия влагалища, вскрыть брюшину под визуальным контролем, наложить соединяющие швы между слизистой преддверия и влагалища и краем брюшины для создания неовлагалища, создать купол неовлагалища путем наложения кисетного шва на париетальную брюшину [10]. Наложение швов под визуальным контролем при формировании купола неовлагалища позволяет выбрать оптимальную протяженность (длину искусственного) влагалища и атравматично наложить кисетный шов без ранения смежных органов, предупреждая прорезывание швов. Во время проведения операции по созданию искусственного влагалища, лапароскопически возможно оценить топографию смежных органов, уточнить

анатомо-морфологический вариант аплазии матки, уточнить состояние яичников и функциональную активность маточных рудиментов.

Метод бескровного кольпопоэза предложен отечественным автором Шерстневым, в настоящее время успешно применяется, особенно у подростков (в гинекологии детского и юношеского возраста); а также этот метод используется у оперированных пациенток с аплазией матки и влагалища после произведенного брюшинного кольпопоэза, при выявлении стеноза неовлагалища в послеоперационном периоде или при жалобах на боли и дискомфорт при половых контактах. [70-73]

У пациенток с аплазией матки и влагалища, при наличии жалоб на циклические боли в области живота (с ежемесячной периодичностью), учитывая вероятность ретроградного заброса менструальной крови и последующего развития экстрагенитального эндометриоза, рекомендовано удаление маточных рудиментов.

Оперативное лечение больных с аплазией матки и влагалища является сложной и нерешенной проблемой, вследствие многообразия анатомических вариантов, сложностью реабилитации и социальной адаптации этих пациенток.

Однорогая матка

Однорогая матка наблюдается с частотой 1:1500-1:2000 новорожденных девочек, и составляет около 20% среди общего количества аномалий матки и влагалища.

Однорогая матка формируется при асимметричном развитии половых протоков, когда формируется один основной, нормальный маточный рог, а второй рог аплазирован или гипоплазирован [1, 3, 7-10, 45].

Однорогая матка в 77,9 % случаев сочетается с врожденными аномалиями других органов, наиболее часто с аплазией почки на стороне недоразвитого рудиментарного рога – в 64% случаев, у 33,3% пациенток выявляется дистопия одной или обеих почек [45, 65-68, 75].

По данным различных авторов, отсутствие рудиментарного маточного рога наблюдали у 35% обследованных женщин с однорогой маткой, рудиментарный маточный рог без эндометриальной полости (нефункционирующий) выявлен у 33%, а функционирующий замкнутый рудиментарный рог выявлен у 22% пациенток [1, 3, 7-10, 45, 65-68, 75].

По данным Адамян Л. В. и соавт., 2016 [10] частота эндометриоза при различных аномалиях составила 52-54%. При клиническом анализе, у пациенток с аномалиями, сопровождающимися нарушением оттока менструальной крови (однорогая матка с наличием функционирующего рудиментарного рога, аплазия влагалища (полная или частичная) при функционирующей матке), и симметричными аномалиями без нарушения оттока менструальной крови (удвоение матки, внутриматочная перегородка, двурогая матка), достоверных различий по частоте эндометриоза не выявлено. Эндометриоидные гетеротопии у пациенток с однорогой маткой и наличием функционирующего рудиментарного рога (с наличием эндометриальной полости) выявлены достоверно выше (в 61,9% случаев), чем при однорогой матке и нефункционирующим (без эндометриальной полости) маточным рогом (в 56,2%). Внутренний эндометриоз нефункционирующего рудиментарного маточного рога выявлен в 56,2%, что подтверждает эмбриональную теорию развития внутреннего эндометриоза из стволовых клеток.

Некоторые авторы придерживаются имплантационной теории, считая, что при однорогой матке эндометриоидные гетеротопии в 40-50% обусловлены ретроградным забросом менструальной крови в брюшную полость из рудиментарного рога через маточную трубу, с образованием гематосальпинкса, [1, 3, 7-10, 75, 106-119].

Сопутствующий эндометриоз является причиной дисменореи, хронических тазовых болей и диспареунии у 46-72% больных [10, 43, 75].

Нарушение репродуктивной функции при однорогой матке обусловлено не только анатомо-функциональной неполноценностью основного рога, но и сопутствующими гормональными и функциональными нарушениями.

Бесплодие при однорогой матке в 42% обусловлено ановуляцией, а невынашивание беременности или преждевременные роды выявлены в 60% случаев. В 57% срочные роды сопровождались акушерскими осложнениями (слабостью родовых сил, послеродовыми кровотечениями) и задержкой внутриутробного развития плода [106-117].

У пациенток с однорогой маткой наличие болевого синдрома является одним из показаний для проведения хирургического лечения. В связи с высоким риском развития акушерских осложнений и возникновения эндометриоза, рекомендовано проводить удаление рудиментарного рога при наличии функционирующей эндометриальной полости [1, 3, 7-10, 75, 105-119, 128-131]. Хирургическое удаление сопутствующих очагов эндометриоза (лапароскопическим доступом) является наиболее эффективным средством восстановления фертильности при эндометриозе I и II стадии [114-127].

Наиболее грозные осложнения могут быть при наступлении гетеротопической беременности в рудиментарном роге, что может быть причиной разрыва рудиментарного рога и внутрибрюшного кровотечения [1, 18, 68, 73, 132-143]. Частота гетеротопической беременности в рудиментарном роге наблюдается с частотой около 1:3900 беременностей и этот показатель значительно ниже частоты 1,5:1000 беременностей после экстракорпорального оплодотворения и переноса эмбриона в полость основного рога [136-146, 161].

Хирургическая тактика при однорогой матке не однозначна. По данным Европейского консенсуса 2016, рудиментарный рог необходимо удалять при наличии эндометриальной полости или болевого синдрома [137]. В отношении бессимптомного, нефункционирующего маточного рога мнения авторов различаются. Так, Адамян Л.В. и соавт. (2016) считают [10], что рудиментарный рог необходимо удалять во всех случаях, поскольку в толще миометрия определяются эндометриоидные гетеротопии в 37% случаев, в то время как некоторые другие придерживаются мнения, что нефункционирующий маточный рог (без эндометриальной полости) нет необходимости удалять [56, 137].

Дискутабельным вопросом остается вариант однорогой матки без рудиментарного рога. Принимая во внимание, что матка развивается из парных половых протоков, маточный рудимент остается в том числе при асимметричном недоразвитии матки [137-147].

Возможности пролиферативного роста маточных рудиментов не изучены [148-157]. Имеются единичные сообщения о выявлении эндометриальной карциномы в изолированном рудиментарном роге, что является важным прогностическим признаком вероятности пролиферативного роста и малигнизации маточных рудиментов [158-160], поскольку нет возможности оценить состояние эндометрия в рудиментарном роге, который не сообщается с полостью основного рога, особенно в замкнутом рудиментарном роге [161-163].

1.5. Стволовые клетки в органах репродуктивной системы

Аномалии развития тканей и органов связаны с нарушением гистогенеза и морфогенеза. Гистогенез (от др.-греч. *ткань+ образование*, развитие) — это совокупность процессов, приводящих к образованию и росту тканей в ходе индивидуального развития (онтогенеза). Гистогенез происходит за счет пролиферации и дифференцировки изначально недифференцированных, так называемых стволовых клеток, установления между клетками правильных пространственных отношений и гибели клеток, занявших в ткани «неправильное» положение. Этот сложный процесс включает последовательную активацию и выключение генов, определяющих специфику белковых синтезов в клетке. С гистогенезом тесно связан процесс морфогенеза, определяющий обретение органами и в конечном итоге всем организмом определенной формы. При патологических условиях процессы гистогенеза и морфогенеза могут подвергнуться глубоким качественным изменениям и привести к аномалиям развития или опухолевому росту [30, 31, 39, 40, 161-163].

В постэмбриональном периоде в тканях обнаруживаются тканеспецифичные стволовые клетки, так называемые взрослые или соматические стволовые клетки, которые сохраняются на протяжении всей жизни [167, 168]. Стволовые клетки отличаются от прочих соматических клеток способностью делиться асимметрично с образованием двух разных дочерних клеток – одной, тождественной материнской, и второй, вступающей в дифференцировку. Стволовые клетки многих тканей хорошо изучены, но это не относится к стволовым клеткам тканей матки, которые охарактеризованы недостаточно [30, 127, 155-160]. Стволовые клетки маточных рудиментов практически не исследованы.

Потентность клеток (от лат. potentia – сила, мощь, возможность) определяет их способность к развитию и детерминации. Потентность – это свойство клеток, определяемое степенью дифференцировки и возможностью пролиферировать и превращаться в определенные специфические виды клеток различных тканей и органов [26, 30, 39, 155-157]. Различают следующие виды потентности клеток – тотипотентность, плюрипотентность, поли- или мультипотентность и унипотентность. Тотипотентность – это способность клетки развиться в жизнеспособный и фертильный организм. Тотипотентные клетки способны превращаться в клетки всех органов и тканей, включая клетки внезародышевых органов развивающегося плода. Оплодотворённая яйцеклетка (зигота) тотипотентна. Плюрипотентность - это способность клетки дать начало любому клеточному типу или клону-производному какого угодно из формируемых на стадии бластоцисты трех зародышевых листков – эктодермы, мезодермы и эндодермы. В отличие от тотипотентной клетки, плюрипотентная клетка может дифференцироваться в любую соматическую или зародышевую клетку, но не в клетки оболочек зародыша. Плюрипотентны клетки внутренней массы бластоцисты, причем они поддерживают плюрипотентность в культуре (культивируемые клетки внутренней массы называтся эмбриональными стволовыми клетками). Их можно создать искусственно из обычных соматических клеток в культуре. В этом случае они называются

индуцированными плюрипотентными клетками. Полипотентность, мультипотентность – способность стволовых клеток дифференцироваться в нескольких направлениях, но в пределах своего зародышевого листка. В качестве примера можно привести нейральные стволовые клетки субвентрикулярной зоны мозга, способные превращаться в клетки-производные эктодермы - астроциты или нейроны. Унипотентность или монопотентность — свойство стволовых клеток давать начало только одному клеточному типу. Примером таких клеток в организме взрослого человека служат половые клетки. Сперматогонии имеют одно направление развития через промежуточные клеточные типы (сперматоциты и сперматиды), с образованием зрелого сперматозоида. Оогонии имеют унипотентные свойства и в результате мейоза образуют зрелые ооциты в яичнике. Еще один пример – стволовые клетки базального слоя многослойного ороговевающего эпителия кожи. Потентность стволовых клеток учитывается в регенеративной медицине при разработке методов замещения тканей и органов и экспериментального моделирования патологических состояний.

Стволовые клетки разной потентности обнаружены и охарактеризованы в эндометрии и миометрии животных и человека. Существование стволовых клеток в эндометрии было постулировано несколько десятков лет назад, но получило первое экспериментальное подтверждение лишь в 2004 году, когда были впервые охарактеризованы эпителиальные и стромальные стволовые клетки эндометрия человека [169]. Хотя параллельно с этим было показано, что некоторые из них могут иметь костномозговое происхождение [170], дальнейшие исследования однозначно свидетельствуют в пользу присутствия в эндометрии собственных стволовых клеток [171, 172], хотя по поводу физиологии и специфических маркеров этих клеток у человека, мыши и других млекопитающих до сих пор ведутся споры. Стромальные стволовые клетки эндометрия по набору экспрессируемых специфических поверхностных маркеров почти не отличаются от стромальных стволовых клеток других тканей, так называемых мезенхимных стволовых клеток, а эпителиальные

стволовые клетки наряду с маркерами стволовости (например LGR5) экспрессируют эпителиальные маркеры, такие как молекула клеточной адгезии эпителия (Epithelial cell adhesion molecule; EpCAM, CD326). Как и во всех тканях, в эндометрии присутствуют стволовые клетки-предшественницы эндотелия сосудов. Большой интерес представляют обнаруженный в эндометрии необычный тип стволовых клеток - мелкие клетки, экспрессирующие маркеры эмбриональных стволовых клеток, в частности Oct4, и получившие название очень мелкие клетки, похожие на эмбриональные (Very Small Embryonic-Like stem cells, VSELs) [173], так как эти клетки, возможно, плюрипотентны и, следовательно, могут участвовать в регенерации эндометрия и других тканей матки. Эндометриальные стволовые клетки обеспечивают восстановление эндометрия в женском половом цикле, его перестройку при беременности и, возможно, являются источником клеточного материала для образования очагов эндометриоза.

Миометрий, подобно эндометрию, также содержит несколько типов стволовых клеток, в том числе клетки-предшественницы миоцитов, мезенхимные стромальные стволовые клетки, клетки-предшественницы эндотелиоцитов и VSELs. При этом физиологическая регенерация мышечных клеток и почти 20-кратное увеличение массы миометрия в процессе беременности обеспечиваются не только гиперплазией предшественников миоцитов, но и гипертрофией самих миоцитов. Клетки-предшественницы миоцитов были вначале идентифицированы как клетки, экспрессирующие мембранный белок ABCG2 (ATP-binding cassette, subfamily G, member 2 protein), способный откачивать из клетки связывающейся с ДНК краситель Hoechst 33342, а затем по экспрессии специфических поверхностных маркеров, несколько различающихся у млекопитающих разных видов [174, 175]. Часть этих клеток экспрессируют эмбриональные маркеры Oct4, Nanog и другие.

Наличие экспрессирующих эмбриональные маркеры стволовых клеток в мышином эндометрии было убедительно продемонстрировано в работе Brakta et al., 2018 [159]. Эксперименты были проведены на трансгенных мышах, в

геном которых был вставлен трансген зеленого флуоресцентного белка под контролем домена POU, промотера гена Oct4, кодирующего транскрипционный мастер-фактор, контролирующий пребывание клетки в недифференцированном, «стволовом» состоянии, характерном для ранних стадий эмбриогенеза. Oct4 является основным маркером эмбриональных стволовых клеток. Было показано, что некоторые клетки миометрия мышат и взрослых мышей при исследовании под флуоресцентным микроскопом демонстрировали зеленую флуоресцецию и, следовательно экспрессировали эмбриональный ген Oct4. Иммуногистохимическое исследование показало, что эти же клетки экспрессировали еще один эмбриональный маркер Nanog, а также CD44, считающийся основным маркером резидентных стволовых клеток миометрия. Экспрессия всех маркеров в матке половозрелых особей была выше, чем у мышат. В этой связи интересно, что в миометрии половозрелых мышей, в отличие от неполовозрелых, было выявлено положительное окрашивание рецепторов ER-alpha (эстрогеновый рецептор альфа) и PgR-A, PgR-B (прогестероновые рецепторы А и В) примерно одинаково выраженной интенсивности. Авторы считают, что в миометрии исследуемых трансгенных мышей присутствуют ткане-специфичные мультипотентные клетки, однако их экспрессия зависит от влияния эстрогенов.

Существует множество исследований, показывающих, что стволовые клетки миометрия сохраняют способность к самообновлению и продуцированию клонов дочерних стволовых клеток, что обеспечивает: регенерацию, рост миометрия (особенно во время беременности), а также возможность трансформироваться, в результате мутации генов, в опухолевые клетки лейомиомы [148-159].

В настоящее время для иммуноцитохимических исследований широко используются моноклональные и поликлональные антитела. Используется также большое количество первичных антител меченых флюоресцентной меткой при этом отпадает необходимость применения вторичных антител в процедуре анализа. Однако, необходимо помнить, что применение вторичных

антител необходимо для усиления сигнала. То есть на один антиген может приходиться не одна молекула флюорохрома, а гораздо больше, в то время как применение первичных антител, меченных флюорохромом не может усилить сигнал. Прямое окрашивание, обычно применяют для антигенов с сильной экспрессией, например белков цитоскелета и практически не применяют для антигенов со слабой экспрессией, например рецепторов.

Использование прямого объектива с водной иммерсией для оценки результатов иммуноцитохимического исследования приводит к тому, что из процедуры анализа полностью исключается стадия заключения образца, поскольку заключающей средой в данном случае служит вода или солевой раствор, используемый для промывки образцов.

Исследованию микроскопической структуры маточных рудиментов посвящено лишь небольшое количество работ и ее систематическое изучение было начато сравнительно недавно [43]. При гистологическом исследовании в маточных рудиментах выявлены различные варианты миоцитов. Некоторые миоциты имеют пикнотизированные ядра, что свидетельствует о состоянии глубокой дистрофии и последующей вероятной гибели; другая популяция миоцитов отличается удлиненными лентовидными ядрами, а в цитоплазме содержатся множество вакуолей [43].

При иммуногистохимическом исследовании выявлена экспрессия тканевых ингибиторов матриксной протеиназы-1 – индуцибельного ТИМП-1 и конститутивного ТИМП-2), что указывает на присутствие в ткани синтетической активности, направленной на перестройку межклеточного матрикса. Полученные результаты позволяют полагать, что в мышечной ткани маточных рудиментов происходят гистогенетические изменения, в пользу которых свидетельствует позитивная экспрессия белков-маркеров клеточной пролиферации (proliferating cells nuclear antigen, PCNA) и защиты от апоптоза (p53) в миоцитах. В клетках миометрия маточных рудиментов практически отсутствует экспрессия маркеров bcl-2-зависимой защиты клеток от апоптоза,

что, означает, что эти миоциты лишены универсального набора защитных внутриклеточных механизмов. [43]

По результатам иммуногистохимических исследований (p53, PCNA), пролиферативная активность миоцитов маточных рудиментов оказалась менее выраженной, чем в миоцитах маточного рога при однорогой матке. Это объясняется тем, что полная аплазия матки и влагалища является более ранней по времени возникновения и, соответственно, более тяжелой врожденной аномалией. Низкая экспрессия белка промежуточных филаментов виментина, основного белка цитоскелета клеток мезодермального происхождения, в миоцитах маточных рудиментов при аплазии матки и влагалища указывает на высокую степень повреждения цитоскелета миоцитов. Поскольку виментин является основным белком цитоскелета, который предназначен для прикрепления актиновых сократительных миофиламентов в миоцитах. [43]

Экспрессии рецепторов эстрадиола (ERα) и прогестерона (PgR-A) в рудиментарном роге при однорогой матке оказалась значительно выше, чем в маточных рудиментах при полной аплазии матки и влагалища, что может объясняться ключевой ролью половых стероидов в эмбриональном развитии женских половых органов, и, при этом, более глубокими дисморфогенетическими нарушениями при формировании полного недоразвития матки.

В описываемом исследовании не определялись более детально эстрогеновые рецепторы, а также, что особенно важно, не проводились исследования, направленные на выявление маркеров стволовых клеток и маркеров плюрипотентности, что является ключевым звеном в вопросе о формировании функциональной активности маточных рудиментов при недоразвитии (аплазии) матки [43].

В ряде иностранных публикаций их авторы призывают к обязательному определению маркеров плюрипотености в недоразвитом органе, что, возможно, позволит более детально изучить данную врожденную патологию, которая до сих пор является одной из самых неизученных среди всех патологий женской

репродуктивной системы. Примечательно, что исследования проводились на мышах, тогда как аналогичных работ по исследованию эмбрионов человека или сформированных органов у взрослых индивидуумов на данный момент не имеется [4, 8, 64, 155-158].

Перспективы использования стволовых клеток в регенеративной гинекологии

Стволовые клетки широко используется в регенеративной биологии и медицине для замещения тканей, воссоздания тканевых культур, экспериментального моделирования патологических состояний. Исследователи и врачи надеются внедрить концепцию регенерации клеток и тканей с целью разработки методов лечения и восстановления потерянных, поврежденных или стареющих клеток, органов и тканей в организме человека.

За последние 20 лет тканевая инженерия достигла больших успехов в выращивании тканей и органов из собственных клеток, тем самым устраняя риск отторжения. Среди многих значимых достижений в регенеративной медицине использование клеточной терапии для реабилитации больных неврологического профиля, восстановления эндокринной функции поджелудочной железы при диабете I типа, регенерации печени при циррозе восстановления поврежденных суставов и конечностей [5, 26, 39, 43, 54, 127, 155-158]. Успешно произведена трансплантация мочевого пузыря у пациента мужского пола, после экстирпации мочевого пузыря по поводу рака. Имеются сообщения о воссоздании пальцев рук у человека после травм, пересадки искусственной кожи после ожогов.

Достижения регенеративной медицины при хирургическом лечении органов мочеполовой системы:

- создание искусственного яичника
- создание и трансплантация искусственного мочевого пузыря
- алло-трансплантация матки

- использование полипотентных стволовых клеток для лечения маточной формы аменореи при синдроме Ашермана.

Представляет интерес дальнейшее изучение свойств эмбриональных и взрослых стволовых клеток для применения в репродуктивной медицине и хирургической гинекологии.

Различные авторы выделяют следующие перспективные направления регенеративной гинекологии [26, 39, 154-158]:

1. Использование культуры вагинального эпителия для заселения созданного из брюшины искусственного влагалища.
2. Использование эпителиальных клеток при создании искусственного цервикального канала.
3. Использование культуры клеток эндометрия при синдроме Ашермана.
4. Изучение поверхностных маркеров герминогенных клеток в эктопическом эндометрии (очагах эндометриоза).
5. Комплексное исследование маточных рудиментов для установления причин нарушения нормального эмбрионального развития женских половых органов (факторы индукции, пролиферации и апоптоза).
6. Изучение возможности культивирования, индукции пролиферации и роста миоцитов маточных рудиментов при аплазии матки и влагалища.

В настоящее время успешно проводятся исследования по биоинженерии человеческой матки, что уже реализовано на лабораторных животных (мышах, овцах). В эксперименте достигнута беременность у овцы с искусственно выращенной маткой [155-158].

После многолетних экспериментальных исследований на лабораторных животных, группа под руководством Mats Brannstrom (2014) [155], успешно выполнили трансплантацию матки у 5 пациенток с аплазией матки и влагалища, полученной от доноров. G. Testa и соавт. (2018) [156] сообщили о благополучных исходах беременности и родов после трансплантации матки в США. Однако, необходимо учитывать следующие факторы, отягчающие беременность у пациенток после трансплантации матки: необходимость

иммуносупрессивной терапии (аналогично, как и при трансплантации других органов), а также влияние цитостатиков на плод. После родоразрешения проводили экстирпацию трансплантированной матки у всех пациенток, во избежание тяжелых акушерских осложнений и вероятности отторжения матки в послеродовом периоде. В настоящее время трансплантацию матки успешно выполняют в Швеции и США [156-158]. Пионеры в области трансплантации матки, Mats Brannstrom и Mats Hellstrom (2019), подведя опыт многолетних исследований, объявили: «Биоинженерия органов репродуктивной системы: конец эры трансплантации органов?» [158].

Биоинженерия матки – это технологически сложная задача. Остается еще много вопросов и среди них следующий очень важный: как получить полноценные аутологичные миоциты у пациенток с врожденной аплазией матки?

Потенция клеток маточных рудиментов у больных с врожденным недоразвитием (аплазией) матки до настоящего времени не изучена (мы не встретили ни одного сообщения в литературе), и исследования в этом направлении могут стать важным этапом в развитии целого направления - биоинженерии матки.

ГЛАВА 2. Материалы и методы исследования

2.1. Дизайн исследования

Диссертационная работа выполнена в гинекологическом отделении ФГБУ «Национальный медицинский исследовательский центр акушерства, гинекологии и перинатологии имени академика В.И. Кулакова» Министерства здравоохранения Российской Федерации (директор – академик РАН, Г.Т. Сухих).

С 2016 г. по 2020 г. в гинекологическом отделении оперировано 95 пациенток с врожденными аномалиями матки и влагалища в возрасте от 18 до 45 лет, руководитель отделения - академик РАН, д.м.н., профессор Л.В. Адамян.

Гистологическое, иммуногистохимическое и иммунофлюоресцентное исследования маточных рудиментов - выполнены в патологоанатомическом отделении, руководитель отделения – д.м.н. А.В. Асатурова

Научное исследование одобрено этическим комитетом ФГБУ «Национальный медицинский исследовательский центр акушерства, гинекологии и перинатологии имени академика В.И. Кулакова» Министерства Здравоохранения Российской Федерации (протокол № 13) от 26 ноября 2018 г.

У пациенток с наличием маточных рудиментов (первый этап) изучали анамнез, оценивали клинические данные, исследовали лабораторные характеристики, выполняли 2D и 3D ультразвуковое исследование (УЗИ) органов малого таза и почек, магнитно-резонансную томографию (МРТ исследование) по показаниям.

Всем пациенткам проведено оперативное лечение (второй этап) в зависимости от предъявляемых жалоб; объем оперативного вмешательства зависел от выявленного анатомо-морфологического варианта и наличия сопутствующей гинекологической патологии (эндометриоз, миома).

Ткани удаленных в результате хирургического лечения маточных рудиментов были фиксированы и залиты в парафин. Полученные на микротоме срезы депарафинированы и исследованы после гистологической и иммуногистохимической окраски. Проводили также исследование кариотипа (на лимфоцитах периферической крови пациенток).

Оценивали эффективность лечения (третий этап), динамику жалоб и состояние репродуктивной функции.

Для выполнения задач исследования пациентки были разделены на следующие группы:

1 группа - 63 пациентки с аплазией матки и влагалища, из них нефункционирующие рудименты удалены у 13 больных, функционирующие рудименты удалены у 13 больных.

2 группа – 32 пациентки с однорогой маткой и рудиментарным рогом, у которых во всех (32) случаях удален рудиментарный рог.

Критерии включения в исследование:

1) подтвержденный диагноз аплазии матки и влагалища и однорогой матки;
2) пациентки с однорогой маткой и наличием рудиментарного рога;
3) пациентки в репродуктивном возрасте от 18 до 45 лет;
4) пациентки, оперированные в гинекологическом отделении НМИЦ АГП в период с 2016 по 2020
5) информированное согласие на участие в исследовании.

Критерии исключения из исследования:

1) наличие злокачественных новообразований половых органов;
2) воспалительные заболевания органов малого таза;
3) клоакальные и экстрофические пороки;
4) пациентки с наличием анатомически нормальной функционирующей матки.

Проведено изучение анамнестических данных, преморбидного фона, характера перенесенных экстрагенитальных и гинекологических заболеваний, наличие хронических сопутствующих заболеваний. Проведен сбор семейного анамнеза, для выявления наследственных заболеваний.

Подробно изучены ранее перенесенные оперативные вмешательства.

2.2. Клиническое обследование

При первичном осмотре пациентки проводили оценку антропометрических данных (рост, вес, индекс массы тела), наружный осмотр молочных желез, щитовидной железы, а также пальпацию органов брюшной полости, измерение артериального давления (АД) и пульса. Изучали жалобы, время возникновения болей, их длительность и интенсивность. Анализировали особенности сексуальной функции.

При **гинекологическом исследовании** производили осмотр наружных половых органов, оценку анатомического строения преддверия влагалища. У пациенток с однорогой маткой проводили стандартное бимануальное влагалищно-абдоминальное исследование; а при аплазии матки и влагалища ректальное (бимануальное ректо-абдоминальное) исследование; оценивали размеры и расположение маточных рудиментов, величину придатков матки.

Лабораторные исследования выполнялись до госпитализации в стационар, непосредственно до операции и в послеоперационном периоде (перед выпиской). Стандартный список лабораторных исследований включал: определение реакция Вассермана, тест на ВИЧ-инфекцию и HBS-антиген, HCV, группа крови и резус фактор, биохимический анализ крови, гемостазиограмма, клинический анализ крови, общий анализ мочи, микроскопическое исследование влагалищного мазка на флору, цитологическое исследование шейки матки.

Определение гормонов крови (лютеинизирующий гормон, фолликулостимулирующий гормон, эстрадиол, пролактин, тестостерон,

антимюллеров гормон) проводилось по рекомендации эндокринолога (при необходимости).

Все пациентки консультированы перед оперативным лечением: терапевтом, анестезиологом, смежными специалистами по показаниям (хирургом, кардиологом, эндокринологом).

2.3. Специальные методы исследования

Перед оперативным лечением выполнялись обязательные исследования (электрокардиография - ЭКГ, флюорография иди рентгенография органов грудной полости) и исследования по медицинским показаниям (ультразвуковое исследование сердца, УЗИ органов брюшной полости).

УЗИ органов малого таза проводили в отделении функциональной диагностики ФГБУ «НМИЦ АГП им. В. И. Кулакова» Минздрава России (руководитель – профессор, д.м.н. А.И. Гус).

Ультразвуковое исследование (2D УЗИ) органов малого таза и почек выполнено всем пациенткам при первичном обследовании. Трехмерное (3D) ультразвуковое исследование производилось с использованием трансабдоминального и трансвагинального датчиков 3,5 и 9,0 МГц приборов GE Voluson E10 (США).

У (7) пациенток после кольпоэлонгации по Шерстневу был использован трансвагинальный датчик, а у 12 пациенток ввиду отсутствия влагалища транс-ректальный датчик RRE5-10-D 9,0. Для верификации данных всем пациенткам проведено исследование также трансабдоминальным датчиком.

При 2D (двухмерной) эхографии производилась серия сканирований в режиме реального времени: в поперечных, косых и продольных плоскостях. Во время двухмерного сканирования определяли: размеры (длина, передне-задний размер, ширина) матки, размеры и структуру яичников. Зону исследования подвергали детальному исследованию по оценке васкуляризации методом HD-Flow (высокочувствительная двунаправленная допплерография для

исследования кровотока). Для верификации анатомического варианта аномалии развития матки проводили трехмерное (3D) УЗИ, получая изображения во фронтальной, сагиттальной и коронарной плоскостях, с последующей 3D реконструкцией формы матки и маточных рудиментов.

Определяли анатомическую форму и структуру маточных рудиментов, локализацию и признаки функциональной активности. Признаками функциональной активности маточных рудиментов при ультразвуковом исследовании приняты: наличие эндометриальной полости или эндометриальных желез (внутренний эндометриоз), увеличение размеров при динамическом исследовании (признаки роста), а также наличие усиленного или патологического кровотока по данным ультразвуковой допплерографии.

Следующим этапом исследования проводили 3D (трехмерное) ультразвуковое сканирование сначала в серо-шкальном представлении, применяя технологию VCI (модуль объемной визуализации с контрастированием, опция OmniView), что повышает контрастное разрешение и улучшает визуализацию области маточных рудиментов в любой плоскости сечения. Для объективной оценки степени васкуляризации зоны маточных рудиментов также использовали 3D сканирование с применением технологии HD-Flow. Это обеспечивает четкую прорисовку сосудов как в режиме серошкального представления, так и в режиме GlassBody (3D-реконструкция изображения сосудов в режиме ЦДК без представления объекта исследования в серой шкале, что позволило оценить сосудистую архитектонику).

Ультразвуковое исследование мочевой системы (почек, мочеточников и мочевого пузыря) проведено всем пациенткам.

Ультразвуковое исследование других органов (почек, печени, желчного пузыря, щитовидной железы) проведены по рекомендации смежных специалистов (по показаниям).

Магнитно-резонансная томография

Магнитно-резонансная томография проведена в отделении лучевой диагностики (заведующий отделением – к.м.н., Быченко В.Г.), на магнитно-резонансном томографе Magnetom Harmony фирмы Siemens (Германия), с напряженностью поля сверхпроводящего магнита 3Т.

Магнитно-резонансная томография (МРТ) проводилась в случае затруднений с дифференциальным диагнозом. Для визуализации органов малого таза и брюшной полости при пороках развития внутренних половых органов получали T_2 взвешенные изображения (T_2ВИ) в сагиттальной, коронарной или фронтальной проекциях при малом и среднем наполнении мочевого пузыря. Толщину среза выбирали от 0,6 до 60 см, поле зрения - от 28 до 38 см, с разрешением от 0,1 до 0,2 см на пиксель.

У 5 пациенток с аплазией матки и влагалища, для уточнения интенсивности кровообращения (тканевой перфузии) маточных рудиментов выполнена МР-томография малого таза с динамическим контрастным усилением. В качестве контрастного препарата использовался парамагнитный контраст - гадодиамид (гадолиний). Введение препарата внутривенно было осуществлено автоматическим инжектором со скоростью 4,5мл/сек, одновременно с началом динамического сканирования. Количество контрастного агента гадолиний рассчитывалось из соотношения 0,2мл (1ммоль)/кг массы тела пациентки. Построение кривых кинетики контрастного препарата, карт картирования кинетики препарата (WI, WO, TTP, PEI, MIP-time) выполнено по результатам динамического сканирования с использованием импульсной последовательности TWIST – 100 серий изображений за 3 секунды, с использованием программного обеспечения MeanCurve рабочей станции SyngoVia.

2.4. Лапароскопия и гистероскопия

Лапароскопия выполнялась по стандартной методике под общей анестезией (эндотрахеальным наркозом), с использованием лапароскопа Hopkins II (0°) фирмы KarlStorz, Германия. Для проведения операции использовали электрохирургический генератор Autocon 350 (KarlStorz), работающий в непрерывном режиме ультрапульсации. Монополярные инструменты (монополярная игла, ножницы) использованы с электрической мощностью до 120Вт, биполярные инструменты с мощностью до 40 Вт.

При лапароскопии оценивали: форму и размеры матки, а также размеры и структуру маточных рудиментов, состояние яичников, наличие сопутствующей патологии органов малого таза и брюшной полости.

При проведении исследования тщательно осматривали полость малого таза для верификации эндометриоидных очагов.

Гистероскопия у пациенток с однорогой маткой производилась гистероскопом фирмы “Karl Storz” (наружный диаметр 5 мм), единовременно во время лапароскопии. Полость матки наполняли стерильным раствором 0.9% раствора хлорида натрия, при осмотре уточняли форму полости матки, локализацию устья маточной трубы, характер внутриматочной патологии.

Во время гистероскопии производили биопсию эндометрия или диагностическое выскабливание эндометрия, с последующим гистологическим исследованием полученных образцов.

В послеоперационном периоде проводили динамическое наблюдение состояния пациенток, проводили антибактериальную, симптоматическую и инфузионную терапию. Оценивали результаты контрольных клинических анализов (крови, гемостазиограммы, биохимии), общего анализа мочи, контрольного ультразвукового исследования.

С первых суток после операции проводили профилактические меры предупреждения тромботических осложнений: эластическая компрессия нижних конечностей, ранняя послеоперационная активизация, профилактика

антикоагулянтами под контролем свертывающей системы крови (при необходимости).

Всем пациенткам проводили интенсивную восстановительную терапию: физиотерапевтическое лечение с использованием переменного магнитного поля низкой частоты; электромагнитное излучение крайне высокой частоты (КВЧ). Физиотерапию проводили с первого дня после операции, по 2–3 процедуры ежедневно в период пребывания больной в стационаре.

2.5. Патоморфологическое исследование

Из 63 обследованных пациенток с аплазией матки и влагалища, операция по удалению маточных рудиментов была проведена у 26. Проведено патоморфологическое исследование оперативно удаленных маточных рудиментов у 26 пациенток с аплазией матки и влагалища, а также у 32 пациенток с однорогой маткой и наличием рудиментарного рога.

Патоморфологическое исследование включало:

а) стандартное гистологическое исследование парафиновых срезов маточных рудиментов, окрашенных гематоксилином и эозином;

б) морфометрический анализ тканей маточных рудиментов;

Патоморфологическое исследование удаленных маточных рудиментов проводилось по стандартной методике. Макропрепарат рудимента был фиксирован в 10% растворе нейтрального формалина, обработан с помощью аппарата гистологической проводки тканей фирмы «Pool of Scientific Instruments» (Швейцария), затем материал заливали в парафин. Общая продолжительность фиксации материала, проводки и заливки в парафин составила около 24 часов. Для гистологического исследования, из каждого парафинового блока было получено около 10 срезов. Депарафинизированные срезы толщиной 4 мкм окрашивались гематоксилином и эозином.

Морфометрический анализ микрососудов маточных рудиментов проведен с помощью микроскопа Axio Imager A2 (при увеличении x 100). Изображения проанализированы с использованием программы AxioVision фирмы Carl Zeiss (Германия). Использован объектив с x10-кратным увеличением, в результате площадь поля исследования была равна 1340000 мкм^2 (стороны 1340x1000 мкм). При морфометрии сосудов маточных рудиментов, определены: общая площадь просвета капилляров, диаметр просвета и толщина стенки сосуда. По результатам морфометрии определен индекс Керногана: отношение толщины сосудистой стенки к диаметру просвета сосуда умноженное на x100. полученный результат (индекс) - отражает пропускную способность сосудов в исследуемых тканях миометрия.

При расчете показателей морфометрии сосудов в биоптатах маточных рудиментов и однорогой матки с наличием рудиментарного рога применялся тест Краскела – Уоллиса.

2.6. Методы иммуногистохимического исследования

Иммуногистохимическое исследование включало:

- определение рецепторов эстрогенов ER-alpha,
- определение рецепторов эстрогенов ER-beta,
- определение рецепторов прогестерона PgR-A,
- определение рецепторов прогестерона PgR-B,
- определение сосудисто-эндотелиального фактора роста VEGF,
- определение маркеров региональных стволовых и плюрипотентных стволовых клеток в тканях рудиментов: OCT-4, LHX9, CD117, LGR5,
- определение маркера пролифилирующих клеток Ki67 в тканях рудиментов.

Фиксация и заливка в парафин материала для проведения иммуногистохимического исследования осуществлялись так же как для гистологического исследования. Далее готовили срезы толщиной 4-5 мкм,

которые наносили на высокоадгезивные стёкла и сушили при 37°С в течение 18 часов. После депарафинирования срезы регидратировали в батарее спиртов 95°, 80° и 70° концентрации, по 2 минуты в каждом. Антигенную активность тканей восстанавливали в 10 mm цитратном буфере pH 6,0 в течение 20 мин, при температуре 97°С с использованием прибора PTLink (Dako Cytomation). Для предотвращения высыхания препаратов, остывшие стекла со срезами помещали во влажные камеры в 3% растворе перекиси водорода, и инкубировали 15 минут для блокирования эндогенной пероксидазы. Реакцию с первичными антителами проводили при комнатной температуре в течение 30 минут.

Использовали следующие первичные антитела: Estrogen Receptor alpha Mouse Anti-Human Mab clone 1D5 (Agilent), Estrogen Receptor beta1 Mouse Anti-Human Mab clone PPG5/10 (Agilent), Progesterone Receptor Mouse Anti-Human Mab clone PgR 636 (Agilent), Progesterone Receptor Mouse Momoclonal Antibody (hPRa 6) (Invitrogen), Anti-Vascular Endothelial Growth Factor (VEGF) MouseAnti-Human Mab clone VG1 (Agilent), Anti-CD117 (anti-c-kit) Rabbit Anti-Human Polyclonal Antibody (Agilent), Anti-LGR5 Rabit Polyclonal Antibody HPA012530 (Sigma- Aldrich), Anti-LHX9 ab22435, Recombinant An-ti-Oct4 Antibody [EPR2054] ab109183 (Abcam), Mo a Hu Ki-67 Antigen, Clone MIB-1 (Dako).

Для локализации мест связывания антител с антигенами использовали реакцию окисления субстрата DAB конъюгированной со вторичными антителами пероксидазой хрена в присутствии перекиси водорода с образованием коричневого осадка (система визуализации EnVision, Dako Cytomation). Отрицательным контролем служили срезы, подвергнутые стандартной обработке, но без добавления первичных антител. При выборе положительных контролей следовали спецификациям производителя. Далее срезы контрастировали гематоксилином и заключали в синтетическую среду Shandon mount.

Плотность рецепторов эстрогенов и прогестерона в тканях оценивали полуколичественным методом балльной оценки histo-score [4], позволяющим учитывать, как количество экспрессирующих рецепторы (окрашенных) клеток,

так и разную степень экспрессии рецепторов разными клетками. Histo-score определяется следующим образом. В пределах фиксированной площади среза каждой клетке приписывается определенный балл интенсивности окрашивания (0, 1, 2 или 3), соответствующий отсутствию экспрессии, слабой, средней и выраженной экспрессии, а затем оценивается степень экспрессии рецепторов в ткани по формуле: HS=1a+2b+3c, где a — процент слабо окрашенных клеток, b — процент умеренно окрашенных клеток, c — процент сильно окрашенных клеток. Использовали следующую шкалу экспрессии: 0-10 баллов — отсутствие экспрессии, 11-80 баллов — слабая экспрессия, 81-140 баллов — умеренная экспрессия, 141-300 баллов — выраженная экспрессия.

Количественно уровень экспрессии CD117, LGR5, VEGF и Ki-67 в ткани оценивался следующим образом: количество клеток в поле зрения, активно экспрессирующих этот белок, делится на общее количество клеток в поле зрения и умножантся на 100%. Подсчитывались клетки в достаточном для репрезентативности количестве полей зрения.

2.7. Иммуноцитохимическое определение экспрессии Nanog

Иммуноцитохимическое исследование экспрессии транскрипционного фактора Nanog проводили на клетках, изолированных из функционирующих и нефункционирующих маточных рудиментов, взятых у пациенток с аплазией матки и влагалища, а также из рудиментарных рогов, удаленных у пациенток с однорогой маткой, имеющей рудиментарный рог. В качестве положительного контроля использовали человеческие индуцированные плюрипотентные клетки, предоставленные Э.Б. Дашинимаевым (ФГБУН Институт биологии развития им. Н.К. Кольцова РАН).

Клетки были изолированы из одного функционирующего рудимента, одного нефункционирующего рудимента и одного рудиментарного рога однорогой матки. Взятые в процессе операции рудиментарные органы

помещали в стерильный контейнер, содержащий раствор Хенкса с добавлением пенициллина 100 мг/мл, стрептомицина 100 мг/мл и амфотерицина 100 мг/мл. Контейнер с биоматериалом помещали в сумку-холодильник и доставляли в лабораторию в течение 24-х часов. Образцы промывали раствором Хенкса (ПанЭко, РФ), а затем после непродолжительного мягкого механического воздействия инкубировали с 0.1 % раствором коллагеназы I-го типа (Gibco) в течение 30 мин при 37 °C; полученную клеточную суспензию центрифугировали, осадок ресуспендировали в ростовой среде (см. выше), после чего содержимое переносили в чашки Петри (Greiner) и культивировали до достижения монослоем 80 %-ой конфлюэнтности, после чего клетки переносили на покровные стекла. Выделенные из рудиментарных органов клетки и индуцированные плюрипотентные клетки культивировали на высококачественных покровных стеклах (ibidi Gmbh; https://ibidi.com/chambered-coverslips/252--slide-8-well-high-glass-bottom.html) в соответствующих их потребностям средах: выделенные из рудиментарных органов клетки в среде DMEM/F-12, GlutaMAX с добавлением 10% фетальной сыворотки теленка, антибиотиков и антимикотика (все компоненты – Gibco), индуцированные плюрипотентные клетки - в среде предоставленной Э.Б. Дашинимаевым. Перд проведением иммуноцитохимических реакций клетки промывали 1 раз PBS и фиксировали 4% параформальдегидом, вновь промывали в PBS 3 раза по 5 минут и инкубировали 30 минут в блок-растворе (10% goat serum + 0.3% Triton + PBS). После удаления блок-раствора и инкубации в течение суток в смеси блок-раствор + Rabbit polyclonal anti-Nanog antibody ab 21624 (Abcam) в разведении 1:200 клетки промывали PBS 3 раза по 5 минут и инкубировали 2 часа в 0.3% Triton + PBS+ вторичные флуоресцентно меченые антитела (Goat anti-rabbit IgG (H+L) secondary antibody, Alexa Fluor 594, ThermoFischer). Клетки отмывали в PBS 3 раза по 5 минут, докрашивали DAPI, заключали в глицерин и исследовали, используя Nikon A1 сканирующий микроскоп (Nikon).

2.8. Цитогенетическое исследование

Культивирование лимфоцитов периферической крови человека и приготовление препаратов хромосом.

Реактивы и материалы: раствор гепарина натрия (25 ед/мл); питательная среда RPMI-1640 или Ham's F-10; раствор гентамицина сульфата (50 мкг/мл); эмбриональная телячья сыворотка (ЭТС); раствор L-глютамина (200 мМ); фитогемагглютинин; 100хФГА (DIFCO P) в стерильной деионизированной воде.

Свежеприготовленный охлажденный фиксатор – 3% раствор ледяной уксусной кислоты.

GTG-окрашивание хромосом:

Окраску хромосом проводили по общепринятому методу Seabright (1972) […]. Препараты хромосом выдерживали ~3 суток при 37^0С. Предметное стекло помещали в 0,25% раствор трипсина на 10-30 секунд при комнатной температуре, затем трижды промывали в этиловом спирте в концентрации 70°, 96° и 100°, с экспозицией не менее 30 секунд в каждом растворе, затем высушивали при комнатной температуре. Для окрашивания препаратов использовали 5% раствор красителя Гимза, приготовленного на фосфатном буфере (pH 6,8), в течение 4-5 минут. Затем препараты промывали в дистиллированной воде и высушивали на воздухе при комнатной температуре [177].

Приготовление цитогенетических препаратов для FISH

Для проведения цитогенетического исследования флюоресцентной in situ гибридизации (FISH), использованы препараты лимфоцитов крови. Взятие образцов крови и культивирование клеток (лимфоцитов) производилось по стандартной методике.

Гибридизацию in situ молекулярной ДНК-пробы с хромосомой-мишенью, проводили на предметном стекле, на которое раскапывали (наносили) суспензию, содержащую достаточное количество клеточного материала и, соответственно, метафазных пластинок. Качество цитогенетических препаратов оценивали с использованием светового микроскопа при ×200-кратном увеличении. Анализ препарата проводили под флуоресцентным микроскопом, с использованием набором соответствующих фильтров. Анализ флюоресцентных сигналов на метафазных хромосомах включал просмотр не менее 20–25 метафаз, при отсутствии мозаицизма; а также имеющих четкие очертания и достаточную интенсивность. Для уточнения статуса кариотипа с мозаицизмом, просматривали не менее 100 метафаз. В исследование включали метафазы, в которых на обеих анализируемых гомологичных хромосомах идентифицируются контрольные флуоресцентные сигналы, входящие в состав ДНК-пробы.

2.9. Статистическая обработка данных

Статистическая обработка полученных результатов проведена с использованием электронных таблиц Microsoft Excel, а также пакета программы статистического анализа Statistica V10 (США).

Полученные данные клинических, лабораторно-инструментальных, статистических исследований обработаны методом вариационной статистики.

Параметрические данные рассчитаны в следующих значениях: среднее значение и среднеквадратичное отклонение, для непараметрических данных – медиану и интерквартильный размах (ИР), для качественных данных рассчитывали частоты в процентных долях (%).

В группах сравнения при анализе количественных данных определяли вид распределения данных (тест Колмогорова-Смирнова, графический анализ данных). При нормальном виде распределения данных для оценки различий в

группах применяли методы параметрической статистики (t-тест для сравнения данных в двух группах). При ненормальном распределении данных применяли методы непараметрической статистики тест Крускала-Уаллиса для сравнения данных в двух (нескольких) группах.

Для оценки межгрупповых качественных различий значений признаков применяли критерий χ^2 Пирсона и отношение шансов с доверительным интервалом 95%. Статистически достоверными считались различия между при коэффициенте $p<0,05$.

Использованы строгие критерии отбора пациентов. Методы диагностики проведены в одних и тех же лабораториях стандартизировано, для уменьшения информационной ошибки исследования.

ГЛАВА 3. Клиническая характеристика больных

Основные жалобы пациенток, обратившихся для оперативного лечения по поводу полной аплазии матки и влагалища: боли внизу живота циклического характера (у 30 пациенток), невозможность вести половую жизнь (у 60 пациенток), диспареуния у 3 пациенток.

При изучении семейного анамнеза - аномалии матки выявлены у 7 (6,8%) ближайших родственниц пациенток (мать, сестра, тетя).

Цитогенетическая диагностика (рис. 3.1) - определение кариотипа (в лимфоцитах крови) проведено у 37 пациенток, из них у 5(13,5%) определен мозаицизм по моносомии Х хромосомы (45,Х/46,ХХ).

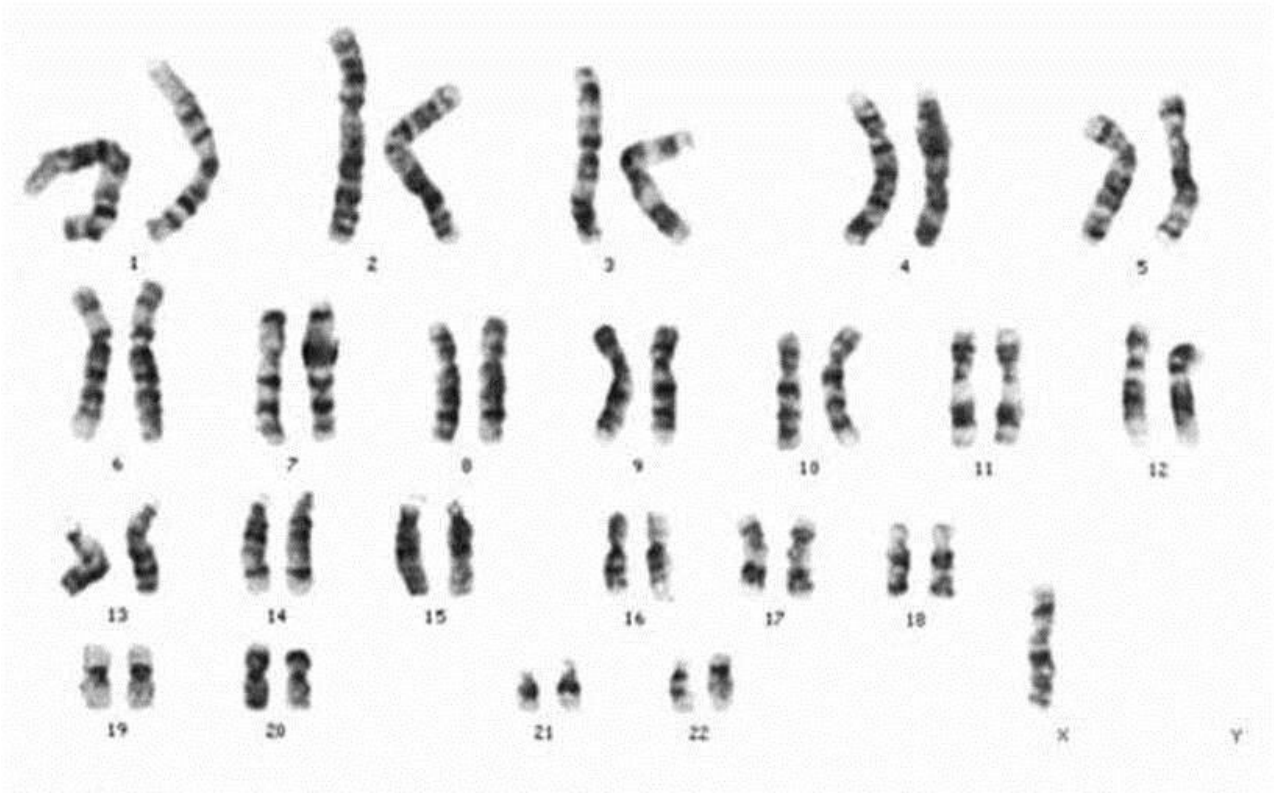

Рис. 3.1. Цитогенетическая диагностика по лимфоцитам крови. Выявлена моносомия Х-хромосомы.

При молекулярно-генетическом исследовании методом FISH: у большинства пациенток 27(73%) определен нормальный женский кариотип (46, ХХ); моносомия Х хромосомы (45,Х/46,ХХ) выявлена у 10(27%) пациенток

(мозаицизм от 5 до 20%); делеция короткого плеча Х-хромосомы (delXp) выявлена у 2(5,4%) больных.

Яичники у большинства пациенток с аплазией матки и влагалища по данным УЗИ, при осмотре во время лапароскопии - нормальных размеров и структуры, фолликулярный аппарат в норме (3-4 фолликула в каждом яичнике).

У пациенток с мозаицизмом Х хромосомы выявлена корреляция между степенью мозаицизма и снижением овариального резерва: при низкопроцентном мозаицизме (5%) яичники без видимой патологии, овариальный резерв в норме; при более высокой степени мозаицизма (от 12 до 20%) – выявлены признаки дисгенезии гонад (яичники уменьшены в размерах, фолликулярный аппарат снижен).

У 16(25,4%) пациенток с аплазией матки и влагалища выявлены признаки поликистоза яичников – множество примордиальных фолликулов диаметром около 5-6 мм (№10-16), белочная оболочка утолщена и сглажена, блестящая, на поверхности имеются склерозированные сосуды. При биопсии яичников и гистологическом исследовании подтвержден диагноз поликистоза яичников.

У пациенток с однорогой маткой и рудиментарным рогом: отсутствие наступления зачатия в течение нескольких лет (более 1 года) при регулярной половой жизни без контрацепции у 26 (81,3%), потери беременности (более 2) в анамнезе у 5 (9,7%), болевой синдром у 25 (78,1%), диспареуния у 13 (40,6%). Следует отметить, что у 8 (25%) женщин с однорогой маткой - вторичное бесплодие наступило после потери беременности.

Болезненные менструации (альгодисменорея) выявлена у 16 (50%) пациенток с однорогой маткой и наличием рудиментарного рога. Обильные менструации (менорагия) выявлены у 22 (68,8%) пациенток: у 14 больных на фоне миомы рудиментарного рога, у 3 больных при наличии аденомиоза основного рога. Аномальные маточные кровотечения наблюдали у 10 (31,3%)

больных. Патология эндометрия: гиперплазия эндометрия выявлена у 3, полип эндометрия у 4. Скудные менструации выявлены у 19 (59,3%) пациенток, внутриматочные синехии после выскабливания стенок полости матки выявлены в 10 случаях. Олигоменорея выялена у 7 (21,8%) пациенток, из них в 3 случаях ассоциировано с поликистозом яичников.

У женщин с однорогой маткой были выявлены гормональные нарушения: гиперандрогения у 8 (25%), функциональная гиперпролактинемия у 4 (12,5%).

Сопутствующую гинекологическую патологию в группе пациенток с однорогой маткой и рудиментарным рогом имели 19 (59,3%) пациенток: хронический сальпингоофорит – у 15, из них у 8 – с формированием гидросальпинксов, эндометриоидные кисты яичников у 7 пациенток, серозная цистаденома – у 6, фиброма яичника – у 4, зрелая тератома яичника – у 6, параовариальные кисты – у 5 пациенток, гиперплазия эндометрия – у 9, полип эндометрия – у 5.

Инфекции, передающиеся половым путем в анамнезе, были у 62 (65,6%) пациенток. Спаечный процесс в малом тазу выявлен у 6 пациенток.

Хронический эндометрит у пациенток с однорогой маткой и рудиментарным рогом выявлен в 9 случаях (28,1%). По данным гистологического исследования соскобов эндометрия: скопления из плазматических клеток, гистиоцитов и нейтрофилов.

У 17 (53,1%) пациенток с однорогой маткой в анамнезе были беременности: эктопические беременности – 6, самопроизвольных выкидыши до 12 недель гестации у 8; преждевременные роды (с 22 до 36 недель) – у 3 больных. У 2 из них в анамнезе были выскабливания стенок полости матки по поводу потерь беременности.

При общем осмотре: росто-весовые показатели соответствовали средним значениям в популяции (индекс массы тела – 23,0±4,3 кг/м^2), избыточная масса тела выявлена у 12 (37,5%) пациенток.

Перенесенные инфекционные заболевания (ветряная оспа, корь, краснуха, паротит, ОРВИ) – показатели не отличались от средне-популяционных значений.

Перенесенная экстрагенитальная патология: хронический бронхит у 9 пациенток, бронхиальная астма – у 2; пролапс митрального клапана – у 8; хронический гастрит – у 31 больных, язвенная болезнь двенадцатиперстной кишки – у 4, у одной пациентки выявлена долихосигма; хронический цистит у 19 больных, хронический пиелонефрит у 10; диффузный эутиреоидный зоб у 1, узловой эутиреоидный зоб у 7; миопия различной степени у 35 пациенток.

Оперативные вмешательства из группы пациенток с аплазией матки и влагалища ранее были проведены у 16 больных: аппендэктомия – у 11, паховая герниопластика – у 1, операции по поводу кишечной непроходимости – у 1, пластика мочеточников – у 3 больных. Операции по поводу атрезии ануса, выявленные при рождении произведены у 6 пациенток с аплазией матки и влагалища.

Сочетанные аномалии мочевой системы выявлены у 49 (51.6%) из общего количества пациенток, включенных в исследование (95): аплазия почки – у 25; удвоение почек и мочеточников – у 16; дистопия одной или обеих почек – у 8 пациенток.

Аномалии мочевой системы выявлены при аплазии матки и влагалища у 30 (47,6%) больных: у 22 выявлена аплазия почки (единственная почка), у 3 удвоение почки и мочеточника, тазовая дистопия почки у 5 пациенток.

При однорогой матке аномалии почек выявлены у 19(59,4%) больных: одностороння аплазия почки диагностирована в 3 случаях, на стороне рудиментарного рога; у 13 выявлено удвоение почек и мочеточников, тазовая дистопия почки у 3 пациенток.

Сочетанные аномалии сердечно-сосудистой системы выявлены у 14 (22% пациенток с атрезией матки и влагалища): порок митрального клапана – у 9(13,8%) пациенток; порок аортального клапана – у 5(7,6%) пациенток, из них ранее оперированные – 2 пациентки.

ГЛАВА 4. Результаты собственных исследований

В отделении хирургической гинекологии ФГБУ «Национальный медицинский исследовательский центр акушерства, гинекологии и перинатологии имени академика В.И. Кулакова» МЗ РФ, оперировано 95 пациенток (с 2016 по 2020 гг) в возрасте от 18 до 45 лет; средний возраст составил 24,2±5,4 лет.

Из 95 пациенток (табл. 4.1), у 63 женщин обнаружена полная аплазия матки и влагалища; у 32 пациенток выявлена однорогая матка, с наличием рудиментарного рога.

Таблица 4.1.

Маточные рудименты: клинико-анатомические варианты

Аномалия матки	Морфология рудиментов	Удаленные рудименты	Количество больных
Аплазия матки и влагалища	Нефункционирующие рудименты	13	43
	Функционирующие рудименты	20	20
Однорогая матка	Нефункционирующий маточный рог	13	13
	Функционирующий маточный рог	19	19
Всего		65	95

4.1. Аплазия матки и влагалища

При аплазии матки и влагалища (код МКБ - Q51.0 – Агенезия и аплазия матки) проведено хирургическое лечение: лапароскопия, создание искусственного влагалища из тазовой брюшины у 56 пациенток; единовременно удаление маточных рудиментов произведено у 26 пациенток (13–нефункционирующих, 13 - функционирующих маточных рудиментов).

У 7 пациенток проведена бескровная кольпоэлонгация по Шерстневу, а также удаление функционирующих маточных рудиментов.

Таблица 4.2.

Произведенные операции по удалению маточных рудиментов.

Объем операции	Количество пациенток	Рудименты удалены
Кольпоэлонгация (по Шерстневу), удаление функционирующих маточных рудиментов	7	7
Лапароскопия, удаление нефункционирующих маточных рудиментов во время кольпопоэза из тазовой брюшины	13	13
Лапароскопия, удаление функционирующих маточных рудиментов во время кольпопоэза из тазовой брюшины	13	13
Лапароскопия, кольпопоэз из тазовой брюшины (без удаления маточных рудиментов)	30	0
Всего	63	33

Лапароскопия произведена по стандартной методике в положении Тренделенбурга (см. Материалы и методы исследования).

При проведении лапароскопии у всех 63 пациенток с аплазией матки и влагалища выполнена ревизия органов малого таза, обнаружено: матка аплазирована (отсутствует), в малом тазу у латеральных стенок малого таза определяются маточные рудименты, представленные парными мышечными тяжами или валиками овальной формы. Маточные рудименты во всех случаях расположены в области пересечения круглых связок с маточными трубами и собственными связками яичников, покрыты висцеральной брюшиной мезоперитонеально.

При оперативном лечении выявлены следующие анатомо-морфологические варианты:

- У 30 больных выявлены нефункционирующие маточные рудименты без эндометриальной полости, представленные мышечными тяжами удлиненной формы толщиной около 12-15 мм (рис. 4.1.1).
- У 13 пациенток удалены маточные рудименты без признаков функциональной активности (нефункционирующие) во время операции создания искусственного влагалища из тазовой брюшины. Показаниями для удаления нефункционирующих маточных рудиментов оказались: болевой синдром (7) с ежемесячной цикличностью, наличие эндометриоидных гетеротопий (6 пациенток) на брюшине малого таза.
- Маточные рудименты функционирующие (в 13 случаях) - представлены овальными мышечными валиками длиной около 3.5-4.0 см, толщиной 2.5-3.0 см, продолговатой формы, с замкнутой эндометриальной полостью диаметром около 6-8 мм, а в 6 случаях эндометриальная полость была расширена до 10-15мм за счет менструальной крови - гематометры.

Кольпопоэз из тазовой брюшины выполнялся по методике, разработанной академиком Л.В.Адамян.

Ход операции. Произведен разрез на уровне нижнего края малых половых губ в поперечном направлении, длиной около 4 см. Создан тоннель между мочевым пузырем и прямой кишкой острым и тупым путем. Тазовая брюшина низведена с помощью манипулятора к преддверию влагалища и вскрыта. Края брюшины фиксированы отдельными викриловыми швами к коже промежности. В созданное неовлагалище введен тампон. Купол неовлагалища сформирован отступя 12 см от входа неовлагалища, за счет прошивания брюшины - наложен кисетный шов нитью pds№2 по брюшине передней стенки мочевого пузыря, париетальной брюшины латеральных стенок малого таза, с прошиванием основания маточных рудиментов, а также брюшины серозного покрова прямой кишки.

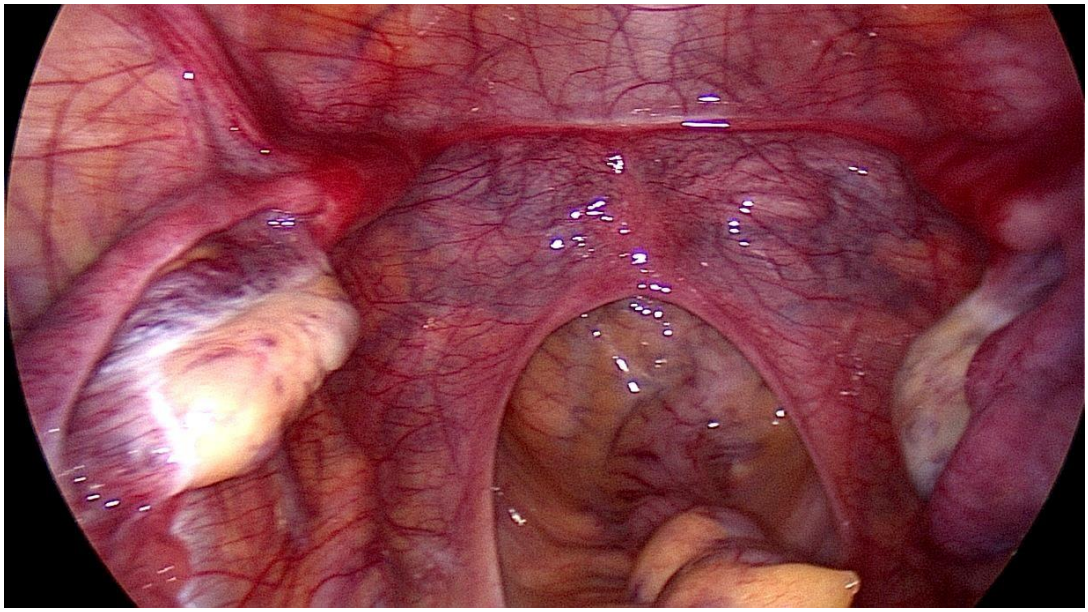

Рисунок 4.1.1. Кариотип 45,X/46,XX. Дисгенезия яичников.

Лапароскопически: маточные рудименты нефункционирующие в виде тонких тяжей. Яичники у пациентки размерами 2.5x2.0x1.5 см, фолликулярный аппарат снижен (единичные фолликулы), белочная оболочка не утолщена.

Нами выявлены признаки усиленного кровотока маточных рудиментов у 6 пациенток, с помощью ультразвуковой допплерометрии, подтвержденные с помощью функционального МРТ (с контрастированием препаратом гадодиамид).

Пациентка А., 26 лет (рис. 4.1.2-4.1.4). Беспокоят боли в области живота с ежемесячной периодичностью в течение 7 лет (с 19 лет). Пациентке проведен курс кольпоэлонгации по Шерстневу с положительным эффектом, достигнуто неовлагалище длиной около 12 см.

Для оценки функциональной активности маточных рудиментов, проведено УЗИ, ультразвуковое допплеровское сканирование (рис. 4.1.2), нами получен патент RU 2746663.

Результаты подтверждены с помощью МРТ с контрастированием (4.1.3), и гистологическим исследованием (рис. 4.1.4в).

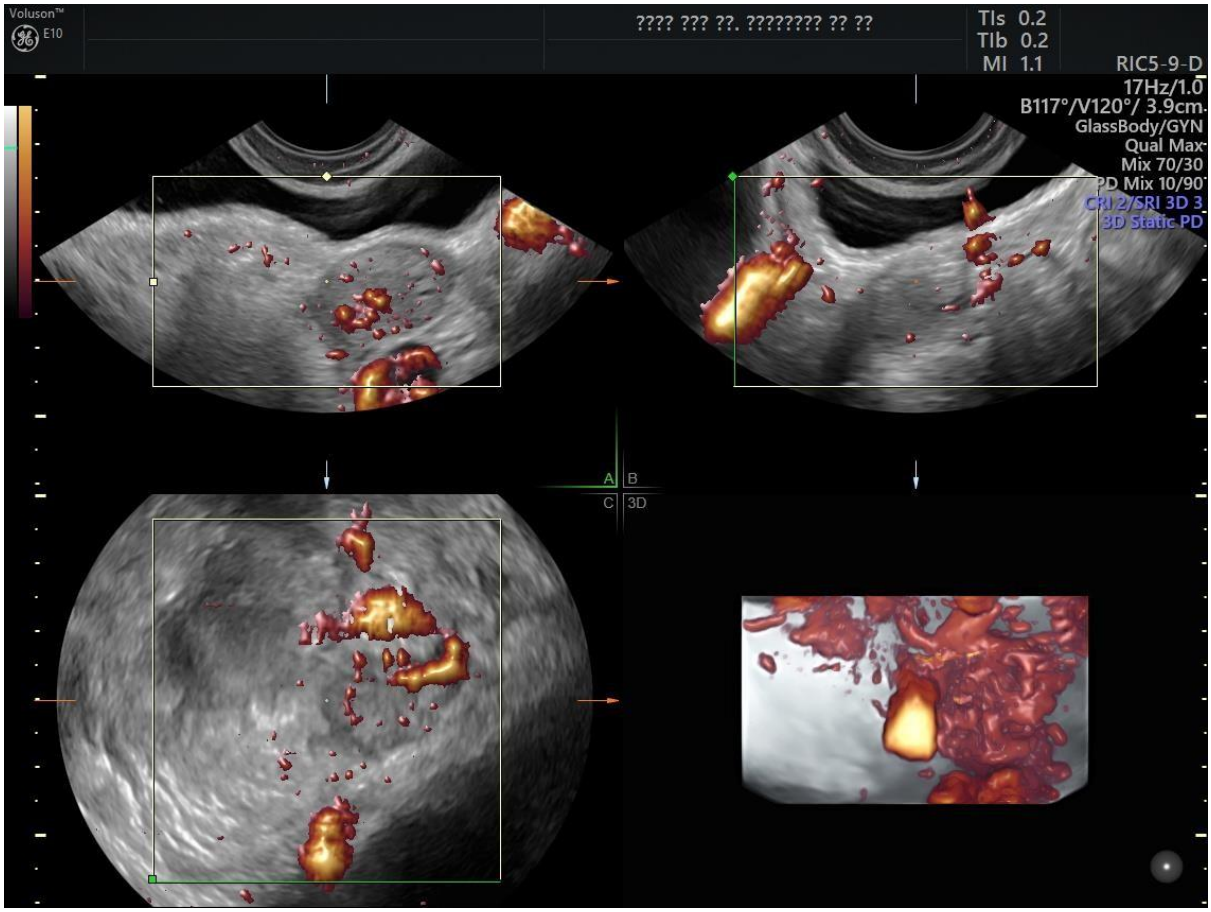

Рисунок 4.1.2. Ультразвуковое допплеровское сканирование. Маточные рудименты с наличием активного сосудистого кровотока.

Правый маточный рудимент размерами 3,4 х 1,8 х 2,5 см**.** Эндометрий протяженностью 0,7см, толщиной - 0,3 см. В миометрии определяются зоны активной васкуляризации.

Левый маточный рудимент размерами 2,5 х 1,2 х 2,1 см. Фрагменты эндометрия выражены слабо. В миометрии определяются зоны усиленной васкуляризации.

Левый яичник 1,8 см. х 1 см. х 1,6 см. В нем 4 фолликула, максимальный д. 0,6 см. Правый яичник размерами 16х26х31мм, содержит доминантный фолликул диаметром 14мм.

Заключение: маточные рудименты с признаками активной васкуляризации.

Преждевременная недостаточность яичников (фолликулярный тип).

МР-томография малого таза с динамическим контрастным усилением (рис.4.1.3).

Исследование выполнено при наполненном мочевом пузыре. Определяется неовлагалище, которое имеет типичную структуру на протяжении приблизительно 8 см от входа, далее, на протяжении 4-5см представлено тонкой мягкотканой структурой.

Визуализируются две мягко-тканные структуры без просвета – представлены нефункционирующими маточными рудиментами: справа - 15х16х41мм и 12х13х43мм. Правый яичник определяется у передней брюшной стенки, размерами 16х26х31мм практически полностью представлен жидкостной структурой – доминантный фолликул. Левый яичник размерами 23х11х26мм расположен походу наружных подвздошных сосудов слева, с множественными жидкостными включениями в структуре.

После введения контрастного препарата (Гадодиамид 0,2 мл/кг массы тела) и при проведении динамического сканирования, отмечается асимметрия кинетики контрастного средства - правый маточный рудимент накапливает

препарат менее активно, чем левый рудимент. Левый рудимент накапливает препарат в раннюю фазу исследования неоднородно. Перфузионные характеристики левого рудимента близки к неизмененному миометрию, правого – значительно ниже.

Заключение: маточные рудименты нефункционирующие (без полости эндометрия). Признаки интенсивного накопления препарата в маточных рудиментах.

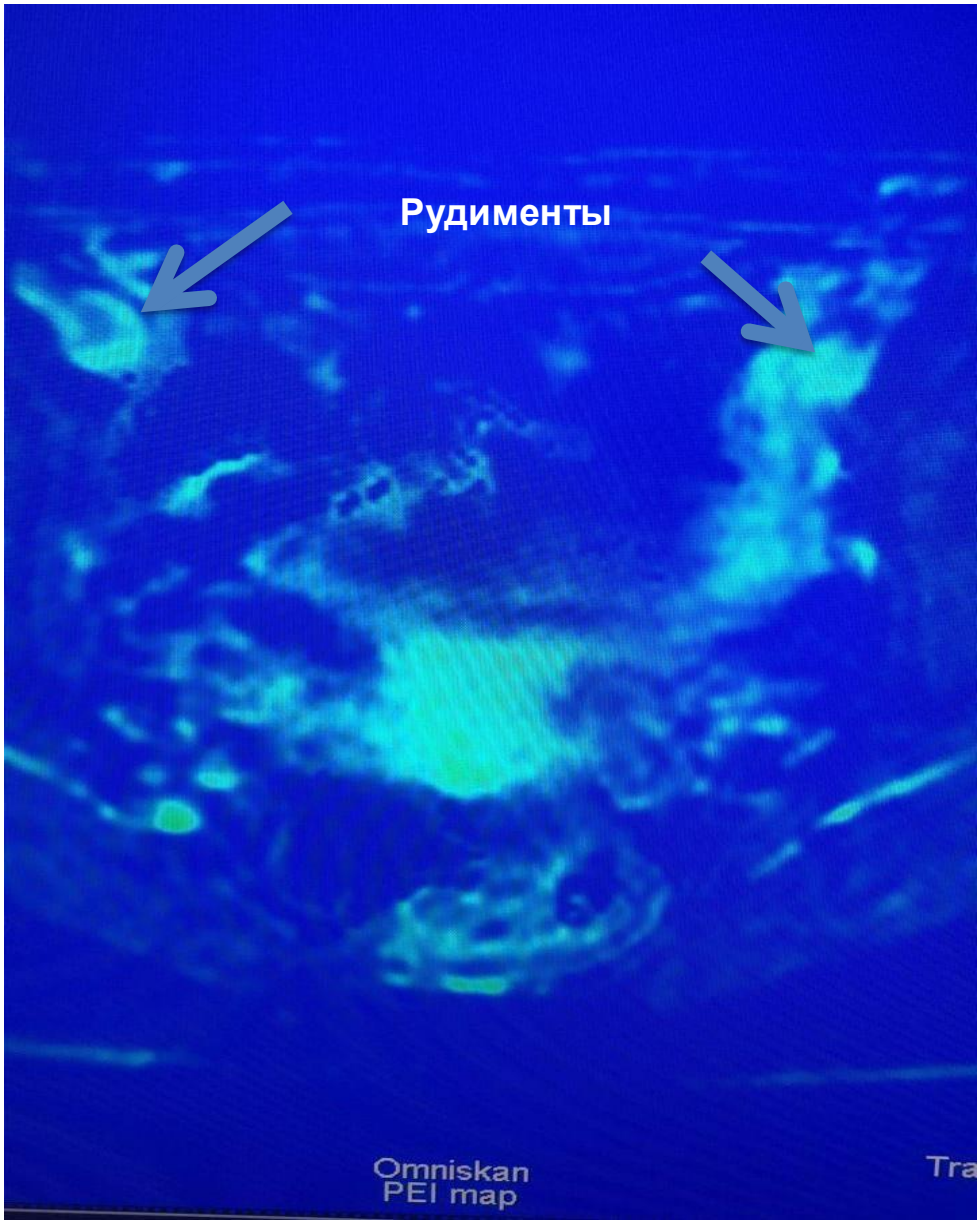

Рисунок 4.1.3. МРТ с контрастированием. Аплазия матки и влагалища. Маточные рудименты с наличием активного перфузионного кровотока.

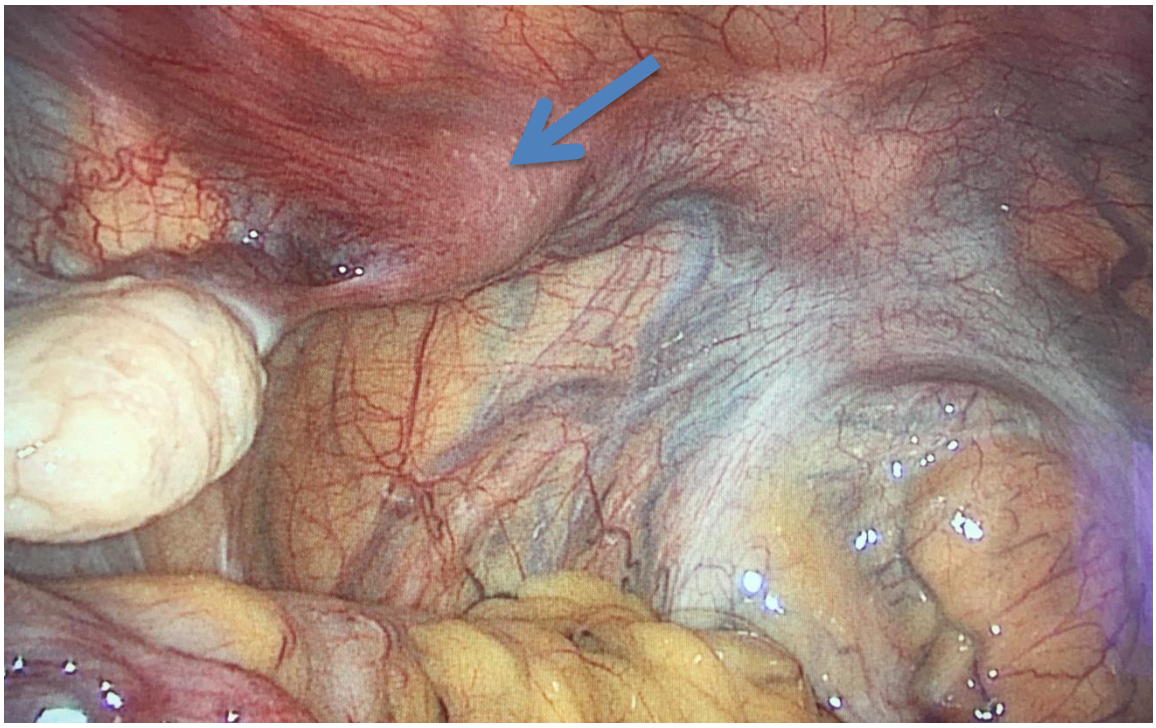

Рисунок 4.1.4а. Аплазия матки и влагалища. Маточный рудимент слева в виде валика (указан стрелкой).

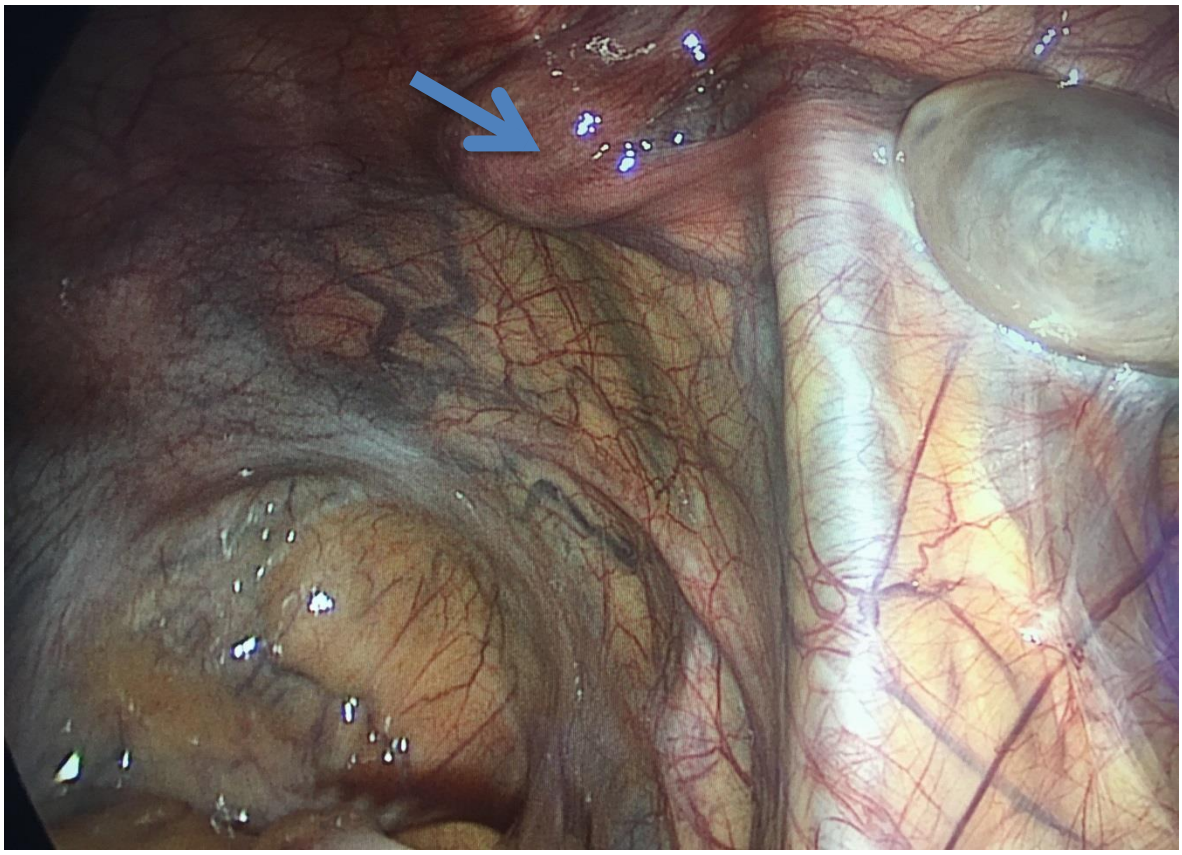

Рисунок 4.1.4б. Аплазия матки и влагалища. Маточный рудимент справа в виде валика (указан стрелкой), эктопирован – высоко над входом в малый таз.

У вышеописанной пациентки А., 26 лет во время лапароскопии (4.1.4а-б), выявлены нефункционирующие маточные рудименты в виде валиков, толщиной около 16-18 мм, эктопированные высоко над входом в малый таз. Маточные рудименты находятся в непосредственной близости, на 1-2 см ниже крупных подвздошных сосудов, в области пересечения маточных труб с круглыми связками и собственными связками яичников.

Гистологическое исследование маточных рудиментов подтверждающее наличие патологически активного кровотока. Правый маточный рудимент без полости, мышечная ткань разволокнена, с отеком, расширенными полнокровными сосудами и стазами в них. В ткани рудиментов выявлены очаговые скопления полнокровных кровеносных сосудов с истонченными стенками и образованием крупных и гигантских лакун, наполненных кровью.

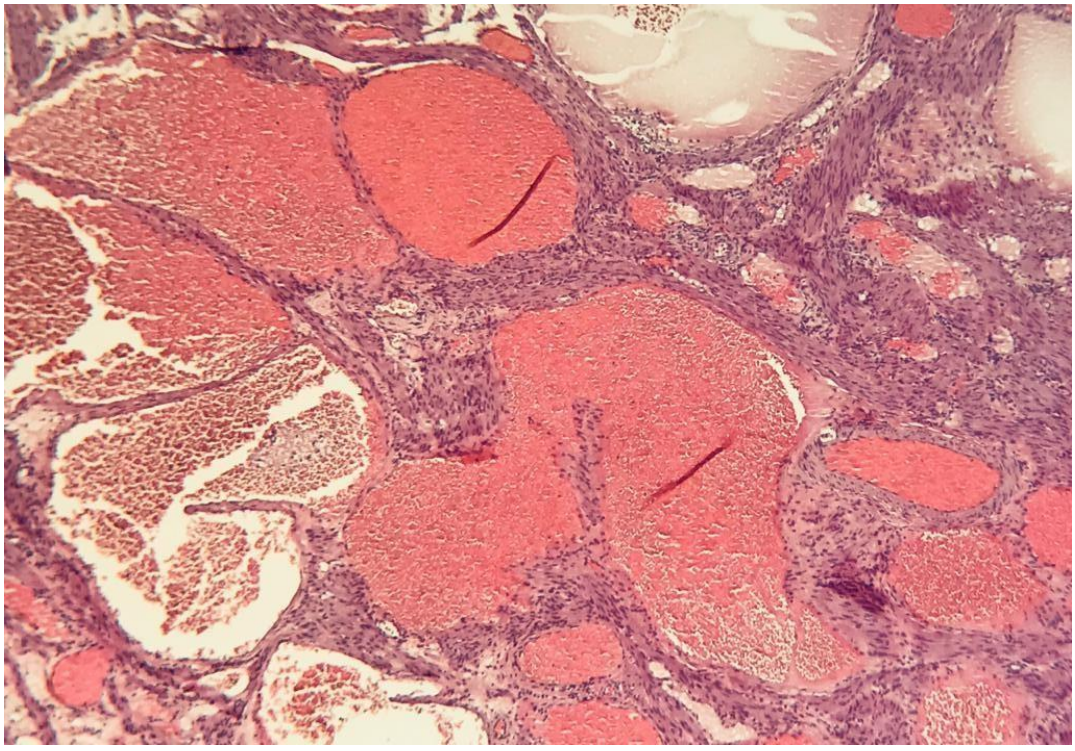

Рисунок 4.1.4в. Гистологическое исследование – в ткани маточных рудиментов гигантские лакуны, заполненные кровью.

У 20 (31,7%) пациенток, обратившихся с жалобами на интенсивные боли в области живота – удалены функционирующие маточные рудименты (рис. 4.1.5). В малом тазу умеренное количество геморрагического содержимого – за счет ретроградного заброса менструальной крови. Маточные рудименты – в виде валиков с функционирующей эндометриальной полостью, выделяющей ретроградно менструальную кровь в брюшную полость (гемоперитонеум).

Макроскопически удаленные маточные рудименты имеют форму мышечных валиков, содержащих эндометриальные полости диаметром 8-9мм, заполненные гемосидерином.

Гистологически: маточные рудименты представлены хаотично расположенными миоцитами. Эндометриальная полость выстлана функционирующим эндометрием.

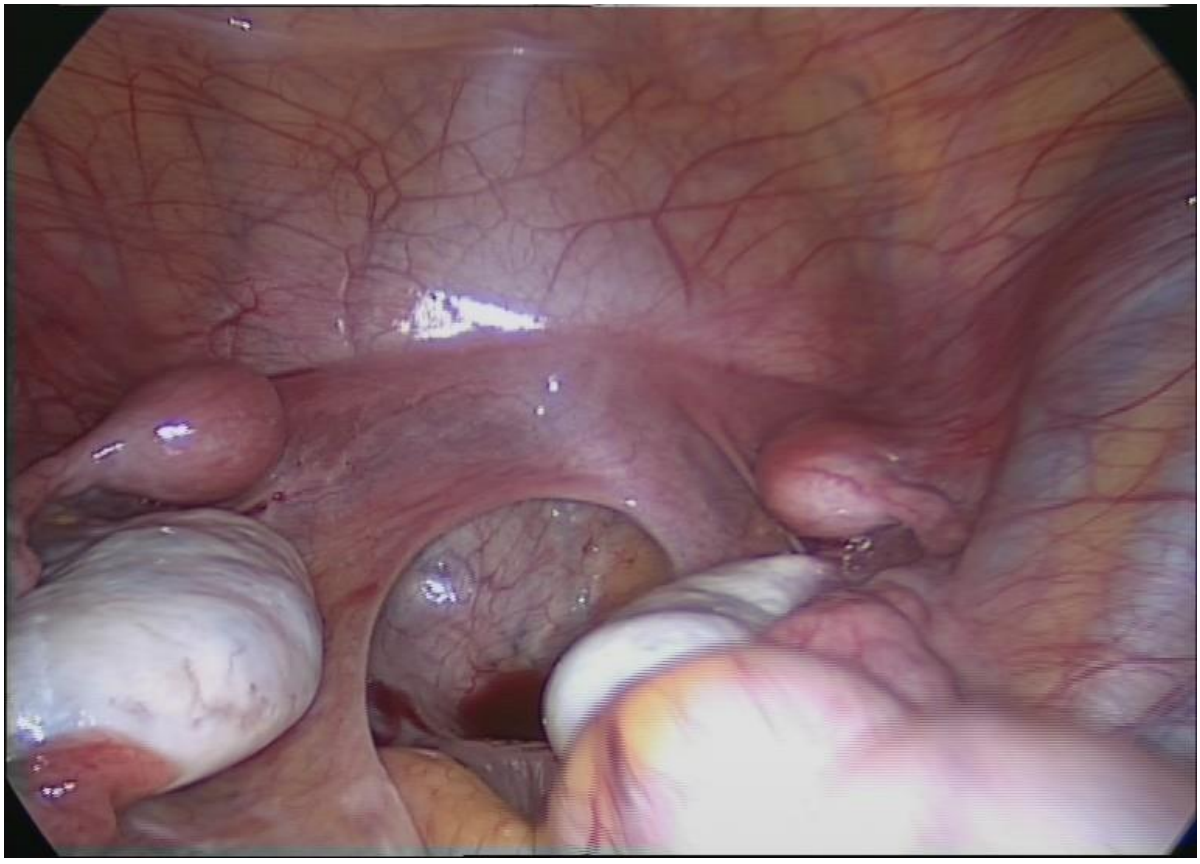

Рисунок 4.1.5. Аплазия матки и влагалища. Функционирующие маточные рудименты. Гемоперитонеум.

При анализе клинических вариантов аплазии матки и влагалища, у 12 пациенток выявлены проявления функциональной активности и признаки роста маточных рудиментов в течение 5 лет наблюдения, что составляет 19%.

Пациентка Г-на, оперирована впервые в возрасте 22 лет - произведено создание искусственного влагалища (кольпопоэз из тазовой брюшины), в связи с аплазией матки и влагалища. Во время лапароскопии произведена ревизия органов малого таза: определены маточные рудименты у боковых стенок таза в виде тонких мышечных тяжей толщиной около 6-8 мм, длиной 30 мм, признаки функциональной активности отсутствовали.

Повторно обратилась через 7 лет после операции (в возрасте 29 лет) появились жалобы на периодичные боли умеренной интенсивности в нижних отделах живота (с ежемесячной периодичностью); по данным УЗИ отмечен рост (увеличение) маточных рудиментов – толщина мышечных тяжей составила около 12-14 мм, длина 35-40 мм.

При лапароскопии выявлены увеличенные маточные рудименты, с признаками функциональной активности. Во время лапароскопии выявлено - маточные рудименты функционирующие, содержат эндометриальную полость, расширенную за счет менструальной крови (гематометры). В позадиматочном пространстве геморрагическое содержимое - гемоперитонеум. Произведено удаление функционирующих маточных рудиментов.

Гистологическое исследование: маточные рудименты представлены гладкомышечной тканью, волокна миоцитов разнонаправлены, визуализируется эндометриальная полость диаметром 3-4 мм, выстланная тонким функционирующим эндометрием.

Пациентка А-ва 20 лет (рис. 4.1.6), диагноз: аплазия матки и влагалища. При лапароскопии выявлены маточные рудименты нефункционирующие, в виде тонких мышечных тяжей. Имеются обширные эндометриоидные гетеротопии на брюшине позади-маточного пространства.

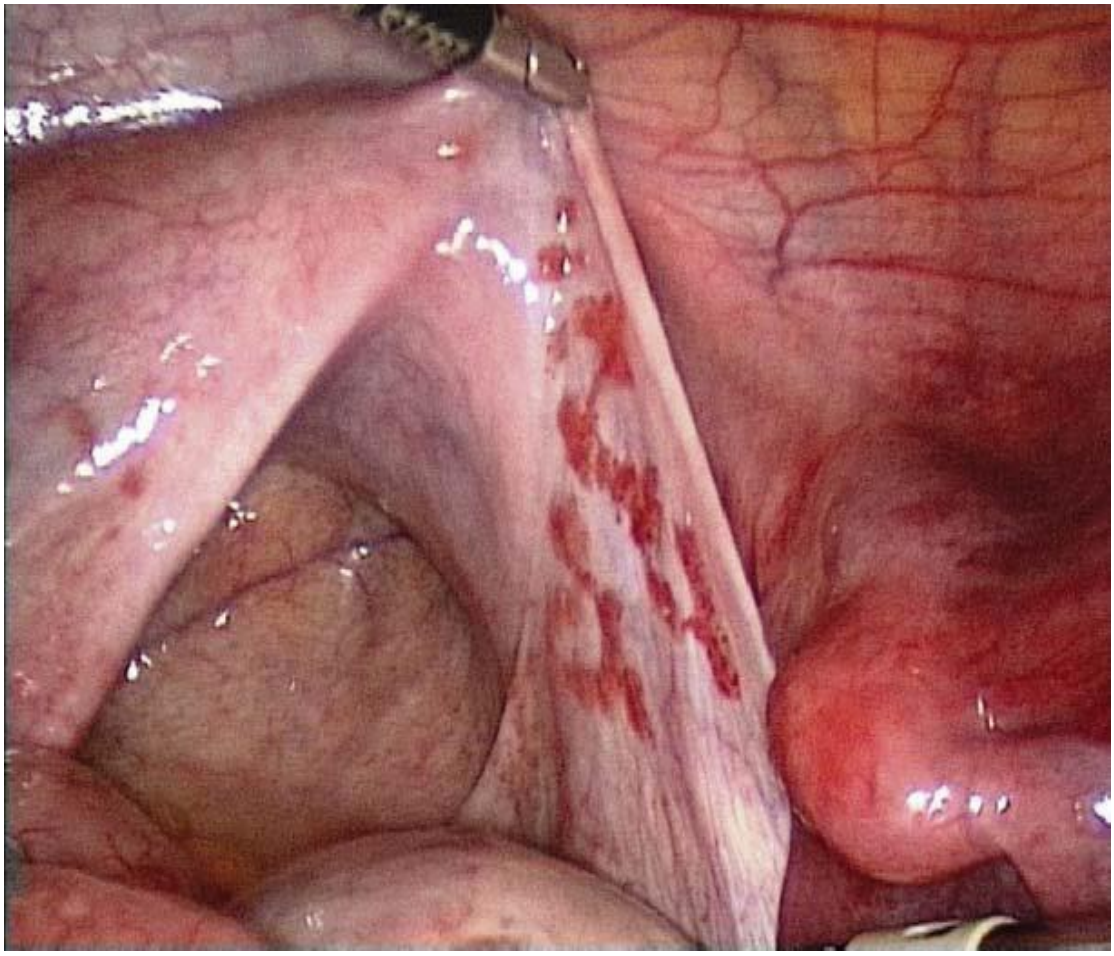

Рисунок 4.1.6. Аплазия матки и влагалища. Маточные рудименты в виде тяжей (нефункционирующие). Определяются множественные очаги (гетеротопии) эндометриоза на брюшине позади-маточного пространства, в области крестцово-маточных связок.

При анализе (таб. 4.1.2), эндометриоидные гетеротопии различной локализации выявлена у 25(39,7%) пациенток с аплазией матки и влагалища: у 7 пациенток при наличии нефункционирующих маточных рудиментов, у 18 пациенток с наличием функционирующих маточных рудиментов.

Множественная миома маточных рудиментов обнаружена у 8(12.7%) пациенток с аплазией матки и влагалища. При клиническом обследовании и оперативном лечении у 3 пациенток выявлена миома маточных рудиментов гигантских размеров, что представляет особый интерес для клинического рассмотрения и особенностей оперативного лечения.

Клинический случай множественной миомы маточных рудиментов гигантских размеров выявлен у пациентки М-ной 41 года (рис. 4.1.7), оперированной по поводу аплазии матки и влагалища. Пациентка оперирована 3 раза: в возрасте 24 лет – произведено создание искусственного влагалища (кольпопоэз из тазовой брюшины), удаление маточных рудиментов и фибром лапароскопическим доступом. Повторно оперирована через 7 лет – по поводу рецидива миомы маточных рудиментов гигантских размеров (лапаротомия, удаление гигантской миомы). Третий раз оперирована в возрасте 41 года, произведено удаление гигантской миомы маточных рудиментов. Операция сопровождалась высокой кровопотерей, выполнена в условиях реинфузии аутоэритроцитов.

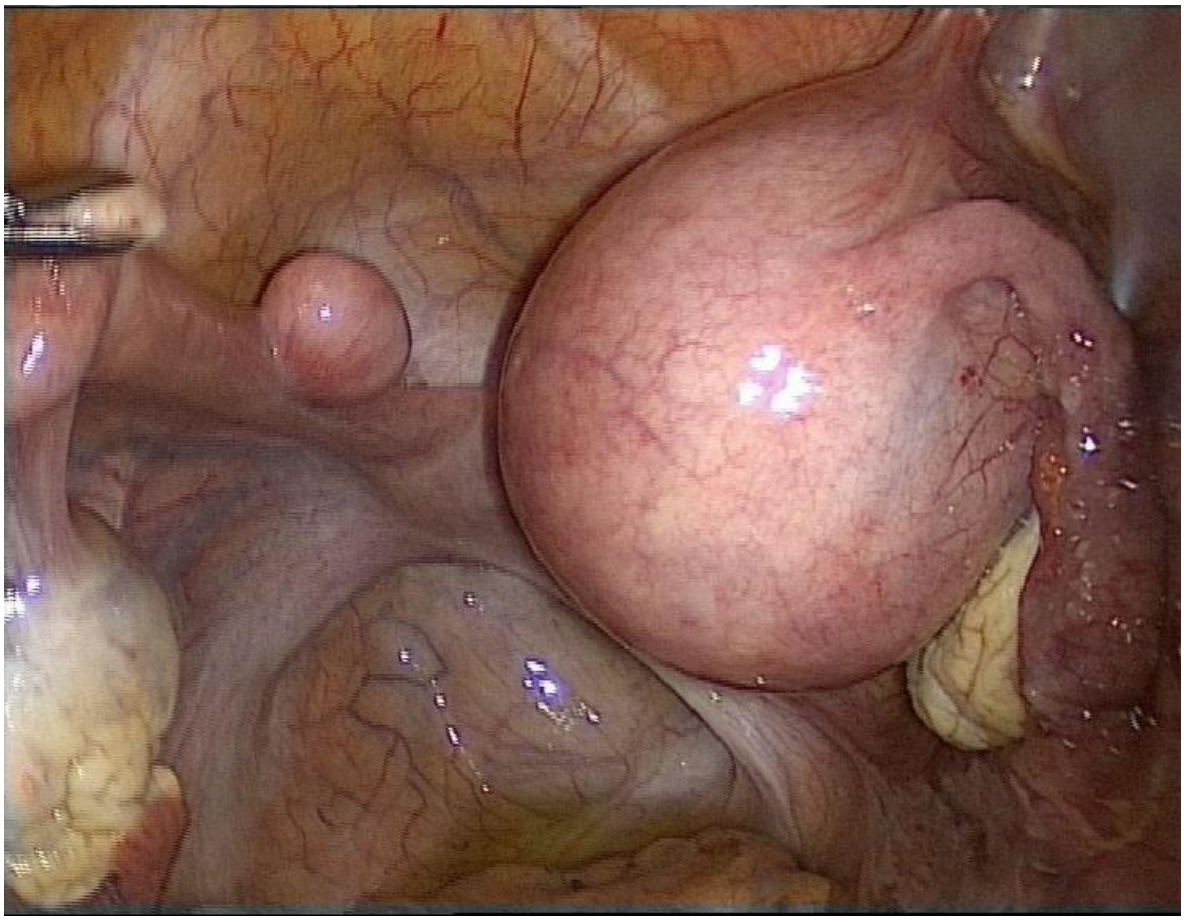

Рисунок 4.1.7. Аплазия матки и влагалища. Множественная миома обоих нефункционирующих маточных рудиментов больших размеров.

Уникальный клинический случай гигантской миомы маточных рудиментов выявлен у пациентки Т., 44 лет (рис. 4.1.8). Обратилась с жалобами на боли в области живота, увеличение объема и распирание в брюшной полости. Аплазия матки и влагалища диагностирована в 22 года, после обращения в связи с отсутствием менструаций и невозможностью вести половую жизнь. Цитогенетически кариотип нормальный (46,XX). В 22 года произведено создание неовлагалища путем кольпоэлонгации по Шерстневу (бескровный кольпопоэз).

Гинекологический осмотр: наружные половые органы развиты правильно, по женскому типу, преддверие влагалища свободно пропускает 2 пальца. При осмотре в зеркалах определяется неовлагалище - длиной 8 см, растяжимо до 10 см. При пальпации: в брюшной полости определяется округлое образование размерами около 25.0х30.0 см, занимающее весь малый таз. Образование округлое, плотной консистенции, умеренно болезненное при пальпации, не смещаемо.

По данным УЗИ: матка не визуализируется; из правых придатков исходит округлое образование размерами 25.0х30.0х35.0 см, занимающее весь малый таз и брюшную полость до эпигастральной области.

Заключение: Аплазия матки и влагалища. Фиброма правого яичника (образование солидной структуры).

Произведена лапароскопия, обнаружено: матка отсутствует (аплазирована), маточные рудименты определяются в области слияния круглых связок с маточными трубами и собственными связками яичников. Маточные рудименты в виде мышечных валиков размерами 2.0х2.0х4.0 см, удлиненной формы; без эндометриальной полости (признаков функциональной активности). Из правого маточного рудимента исходит округлое образование диаметром около 30.0х35.0 см, занимает весь малый таз и брюшную полости, верхний полюс образования достигает поперечно-ободочной кишки. В области левого маточного рудимента имеется миоматозный узел диаметром до 5.0х6.0 см.

Маточные трубы, оба яичника нормальных размеров и структуры, фолликулярный аппарат выражен.

Произведена операция. Правый маточный рудимент фиксирован пулевыми щипцами и отведен в противоположную (контрлатеральную) сторону от стенки малого таза. Произведена коагуляция и пересечение: круглых связок, собственных связок яичников с обеих сторон, вскрыта брюшина пузырно-маточной связки. Коагулированы и пересечены маточные сосуды с обеих сторон. Произведено отсечение правого маточного рудимента вместе с миоматозным узлом. Затем левый маточный рудимент фиксирован пулевыми щипцами, отведен в контралатеральную (противоположную) сторону, произведено удаление левого маточного рудимента. Маточные рудименты вместе с миоматозными узлами удалены из брюшной полости при помощи морцелляции.

При ревизии органов брюшной полости: передняя поверхность печени гладкая, блестящая, край печени острый; петли тонкого и толстого кишечника, пряди большого сальника без видимой патологии; париетальная и висцеральная брюшина гладкая, блестящая; выпота в брюшной полости и малом тазу нет.

Патоморфологическое исследование показало следующее: Маточный рудимент слева размерами - 5.0x6.0x3.0 см, из него исходит миоматозный узел диаметром 4.0x5.0 см, представленный миометрием (гладкомышечной тканью). Большая часть миоцитов в миометрии маточного рудимента имеет относительно крупные размеры, крупные ядра овальной формы с преобладанием эухроматина, веретеновидную форму. Меньшая часть миоцитов в состоянии дистрофии, ядра гиперхромные, резко вытянутые, лентовидной формы. Миоциты расположены хаотично, с формированием неравномерных пучков и трабекул. По строению миометрий отличается от нормальной мышечной ткани, содержит большее число фиброцитов. Среди пучков гладкомышечных клеток имеются эндометриальные железы, формирующие небольшие эндометриальные полости. Правый маточный рудимент состоит из пучков миоцитов без эндометриальных желез. Миоматозный узел гигантских

размеров общим объемом 3,5 литра, представлен доброкачественной опухолью из пучков гладкомышечных клеток фибромиомы.

В большинстве исследуемых препаратов маточные рудименты представлены неоднородной гладкомышечной тканью, в миоцитах выявлены глубокие дистрофические изменения, а также нарушение архитектоники тканей.

Рисунок 4.1.8. Лапароскопия. Аплазия матки и влагалища.
Гигантская миома маточных рудиментов весом 3500г.

Рецидив множественной миомы маточных рудиментов наблюдался у 1 пациентки: впервые оперирована (по месту жительства) – удалены множество миоматозных узлов лапароскопическим доступом, в условиях реинфузии аутоэритроцитов; повторно оперирована через 5 лет вследствие рецидива миомы матки. Выполнено удаление миоматозных узлов вместе с маточными рудиментами лапароскопическим доступом.

Наши данные о сочетании аплазии матки и влагалища с другими патологиями представлены в таблице 4.1.2.

Таблица 4.1.2

Данные о сочетанной патологии у пациенток с аплазией матки и влагалища, а также при однорогой матке.

Вид аномалии	Количество	Эндометриоидные гетеротопии	Миома	Поликистоз яичников
Аплазия матки и влагалища	63	17	8	12
Однорогая матка	32	11	2	4
Всего	95	28	10	16

4.2. Однорогая матка

Однорогая матка (код МКБ - Q51.4), с двумя различными морфологическими вариантами выявлена у 32 больных:

а. однорогая матка, рудиментарный рог без эндометриальной полости (нефункционирующий) выявлен у 12 больных.

б. однорогая матка (рис. 4.2.1), рудиментарный рог, функционирующий у 20 больных (в толще рудиментарного рога имеется функционирующая эндометриальная полость).

Жалобы на боли различной интенсивности, с ежемесячной периодичностью, совпадающие с днями менструации, были у 16 пациенток с однорогой маткой. У всех пациенток с однорогой маткой выявлен кариотип 46,XX (нормальный женский).

При проведении 2D и 3D ультразвукового исследования уточняли наружный контур однорогой матки, размеры, структуру и расположение рудиментарного рога. При ультразвуковом исследовании визуализировался рудиментарный рог - в виде эхо-негативного образования округлой формы и гетерогенной внутренней структурой, интимно прилегающего к основному рогу. В 16 случаях выявлен рудиментарный рог с расширенной эндометриальной полостью (гематометра).

Унилатеральная аплазия почки (на стороне рудиментарного маточного рога) выявлена у 23 (71.9%) больных с однорогой маткой.

Для уточнения диагноза у 18 пациенток с однорогой маткой произведено МРТ, что позволило оценить наружный контур основного рога, форму полости матки; топографические особенности рудиментарного рога, определить наличие функционирующей полости эндометрия в рудиментарном роге.

Таблица 4.2.1

Клинические проявления однорогой матки, зависели от варианта порока и симптомов сопутствующих заболеваний.

Однорогая матка	Число пациенток	Миома	Аденомиоз	Эндометриоз наружный
Однорогая матка, основной рог	32	4	4	
Рудиментарный рог нефункционирующий	12	1	8	2
Рудиментарный рог функционирующий	20	1	12	10
Всего	32	6	24	12

У всех 32 пациенток с однорогой маткой, рудиментарный рог удален лапароскопическим доступом, с последующим его морфологическим изучением.

Во время лапароскопии уточняли анатомию однорогой матки и рудиментарного рога (варианты см. выше).

Гистероскопия выполнена всем больным, для уточнения локализации основного и рудиментарного рога. Во время гистероскопии, определена форма полости матки веретеновидной формы, выявлено расположение единственного (справа или слева) устья маточной трубы.

Верификация основного маточного рога необходима во всех случаях, поскольку при расширении эндометриальной полости функционирующего рудиментарного рога за счет менструальной крови (гематометры), размеры рудиментарного рога в некоторых случаях превышали размеры основного рога. Для уточнения полости основного маточного рога, а также отсутствия или наличия сообщения с полостью рудиментарного рога произведена хромопертубация – раствор метиленовой сини вводили в полость матки и наблюдали его истечение через маточную трубу, исходящую из основного рога.

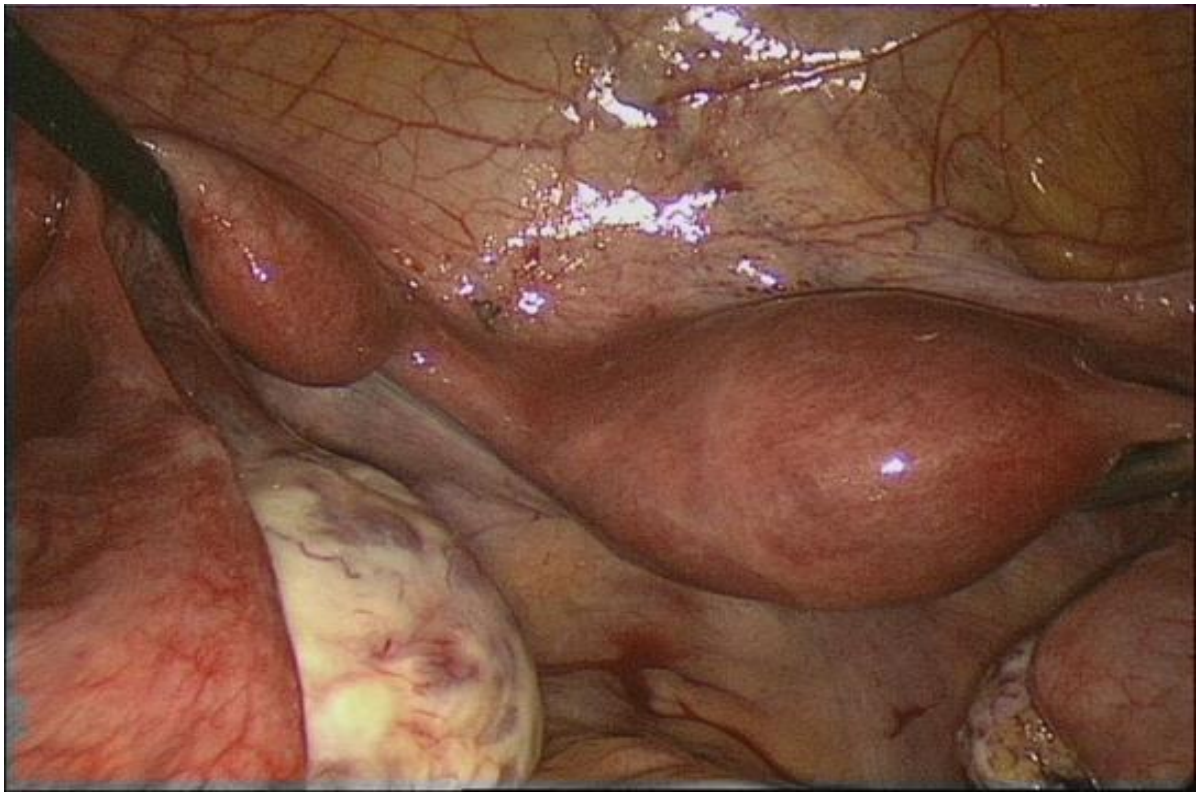

Рисунок 4.2.1. Однорогая матка. Функционирующий маточный рудиментарный рог. Эндометриоидные гетеротопии на брюшине пузырно-маточного и позади-маточного пространства.

Этапы операции лапароскопического удаления рудиментарного маточного рога. Для удаления рудиментарного рога фиксировали рог пулевыми щипцами, оттягивая в противоположную сторону, максимально отдаляя от стенки малого таза. Круглая связка, собственная связка яичника и маточный конец трубы были последовательно коагулированы и пересечены, с помощью биполярного коагулятора. Рассечена пузырно-маточная складка брюшины, а также листки широкой связки матки. Рудиментарный маточный рог выделен и отсечен, извлечен из брюшной полости путем морцелляции через 12 мм боковой троакар.

В 2 случаях выявлен редкий вариант однорогой матки с функционирующим рудиментарным рогом, при нормальном внешнем контуре, содержащей замкнутую эндометриальную полость функционирующего рудиментарного рога. Лапароскопически произведено рассечение серозного и мышечного слоев, иссечение функционирующего эндометрия, с последующим

послойным ушиванием миометрия (как при миомэктомии). Достигнуто полное удаление функционирующей эндометриальной слизистой (причиной острого болевого синдрома) вместе с полостью, без вскрытия полости основного рога. После операции возможно планировать беременность через 6 месяцев, роды возможно вести через естественные родовые пути.

Гистологическое исследование удаленного функционирующего маточного рога: иссеченный рудиментарный маточный рог состоит из мышечной ткани (миометрия), с хаотичным расположением мышечных волокон. Миоциты в состоянии дистрофии, местами с мукоидозом и некробиозом. Имеются признаки внутреннего эндометриоза I-II степени. Внутри мышечной ткани определяется эндометриальная полость, выстланная функционирующим эндометрием в фазе пролиферации. Эндометрий представлен базальным слоем с простыми трубчатыми железами. Цервикальный канал и шейка матки отсутствуют.

Гетеротопическая беременность в рудиментарном маточном роге выявлена у 3 пациенток.

Клинический случай. Пациентка К-ва, 35 лет обратилась по поводу беременности малого срока 5-6 недель (рис. 4.2.2). В анамнезе – первые оперативные роды в 38-39 недель путем операции кесарево сечение. При оперативном лечении выявлена аномалия развития: однорогая матка, рудиментарный рог был представлен в виде тонкого тяжа. Боли во время менструации не беспокоили. Вторая беременность наступила спонтанно, желанная. По данным УЗИ выявлена прогрессирующая беременность в правом рудиментарном роге.

Лапароскопия: однорогая матка размерами 6.0x5.5x5.5 см, отклонена влево; справа интимно прилежит рудиментарный маточный рог синюшного цвета, размерами 4.5x4.0x5.0 см, расширен за счет плодного яйца. Правый рудиментарный рог фиксирован пулевыми щипцами, произведено его удаление. После отсечения рудиментарного рога - на правое ребро (в области отсечения) основного рога наложены погружные серозно-мышечные швы.

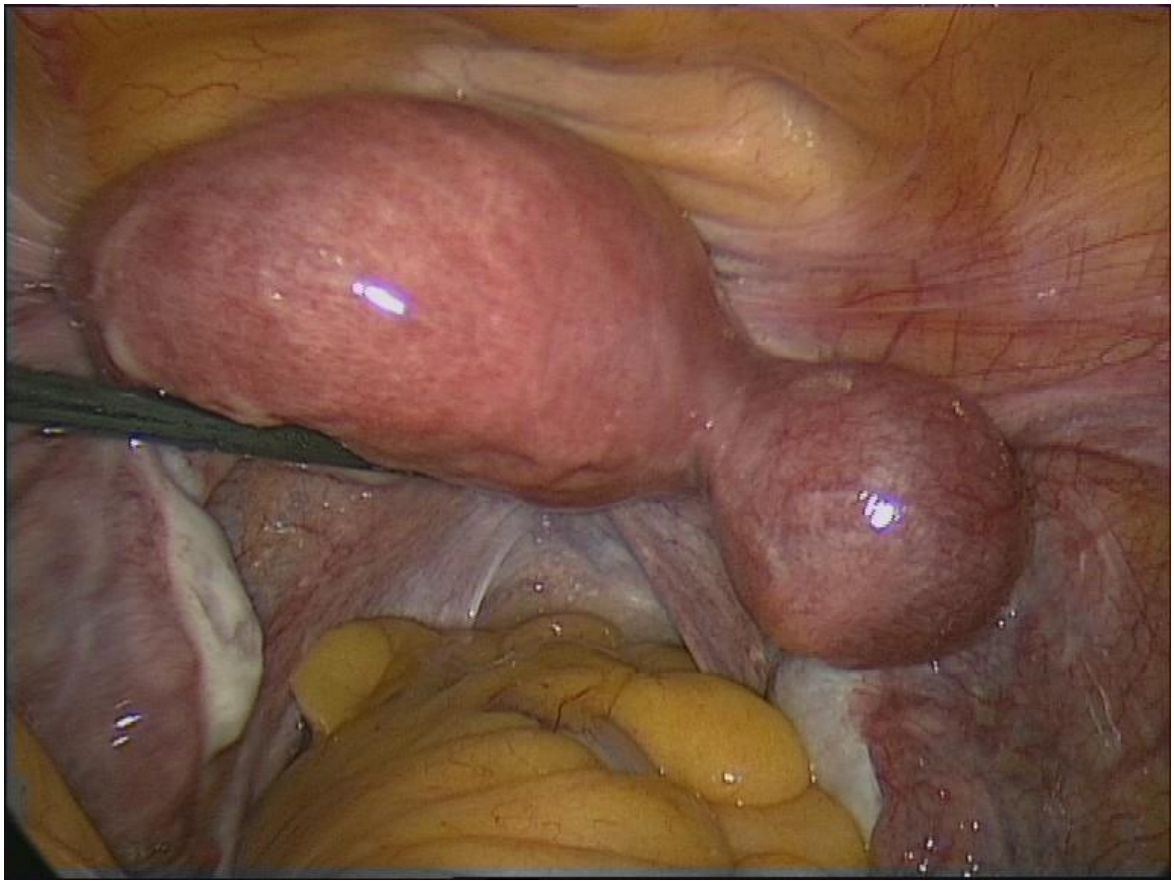

Рисунок 4.2.2. Однорогая матка, рудиментарный маточный рог справа. Гетеротопическая прогрессирующая беременность в правом рудиментарном роге, в сроке гестации 5-6 недель.

Гистологически: рудиментарный маточный рог содержит прогрессирующее плодное яйцо малого срока беременности. Толщина интактного миометрия около 7 мм. В полости рудиментарного рога имеется гравидарный эндометрий.

Клинический случай. Пациентка Г-ова, 30 лет, поступила в акушерское отделение в экстренном порядке, в связи с преждевременной отслойкой нормально расположенной плаценты. Диагноз: Беременность 32-33 недель. Преждевременные оперативные роды. Произведено поперечно-надлобковое чревосечение, кесарево сечение в нижнем маточном сегменте. Извлечен мертвый плод мужского пола из левой гемиполости весом 700 г. Кровопотеря составила 2700 мл. Проведена реинфузия аутоэритроцитов. Интраоперационно

произведена перевязка внутренних подвздошных артерий. При ревизии полости матки выявлено отсутствие сообщения с цервикальным каналом.

В послеоперационном периоде при контрольном обследовании, включая МРТ и УЗИ малого таза выявлена аномалия матки - однорогая матка с наличием функционирующего маточного рога слева. Рудиментарный рог размерами 4.0х3.4х4.5см, по размерам незначительно меньше основного рога.

Направлена на оперативное лечение. Через 4 месяца после родов произведена лапароскопия (рис. 4.2.3). Верифицирован морфологический вариант однорогой матки (вариант «б»), произведено удаление рудиментарного маточного рога слева.

Гистологически: в рудиментарном роге слева - миометрий с очагами некроза и кальциноза, признаки грубых диспластических изменений; полость рудиментарного рога выстлана гипотрофичным эндометрием.

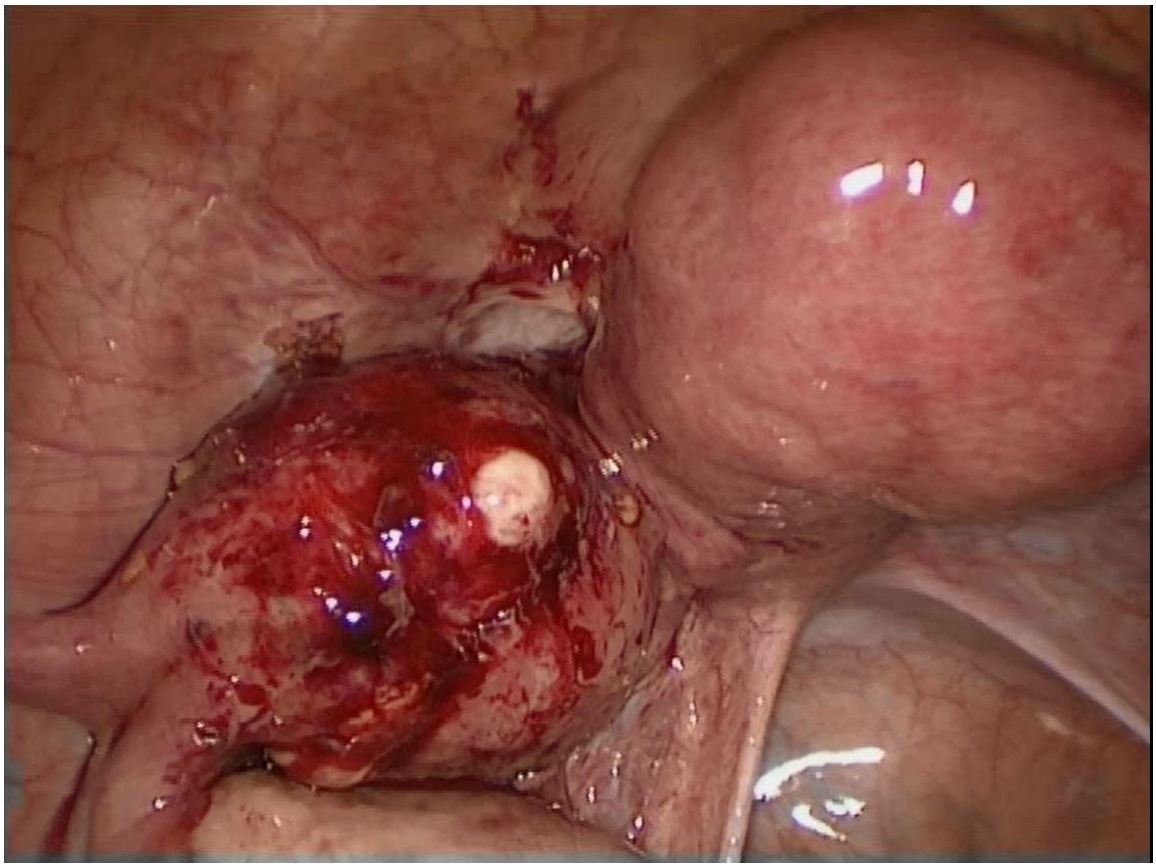

Рисунок 4.2.3. Однорогая матка с рудиментарным функционирующим рогом слева.

У 3 пациенток с однорогой маткой, выявлено атипичное расположение рудиментарного рога. Эти пациенты ранее перенесли несколько операций.

Клинический случай. Пациентка Н-ва 31 года (рис. 4.2.4), жалобы на ежемесячные острые боли внизу живота, больше справа с 14 лет. В 17 лет установлен диагноз: однорогая матка, с наличием функционирующего рудиментарного рога справа; аплазия правой почки. Оперирована 5 раз по поводу выраженного болевого синдрома: удалены придатки справа, 2 раза проведено удаление рудиментарного рога. Болевой синдром сохранялся, не купировался анальгетиками.

Лапароскопия (рис. 4.2.4-а): выраженный спаечный процесс в брюшной полости и малом тазу. Правые придатки оперативно удалены ранее. Выявлено множество эндометриоидных гетеротопий на париетальной брюшине брюшной полости и малого таза. Тело матки однорогой формы, небольших размеров 3.5х4.0х4.0 см, отклонено влево, от нее отходит единственная левая маточная труба свободная на всем протяжении, фимбрии выражены. Левый яичник субтотально резецирован ранее, определяется тонкий тяж белесоватого цвета. Правый рудиментарный маточный рог расширен за счет темно-геморрагического содержимого, размерами 5.0х4.0х5.0х6.0 см, находится экстраперитонеально (забрюшинно) между внутренней и наружной подвздошными сосудами (рис. 4.2.4-б).

После вскрытия брюшины, рудиментарный рог фиксирован пулевыми щипцами, выведен из забрюшинной области и выделен из окружающих тканей на всем протяжении острым и тупым путем.

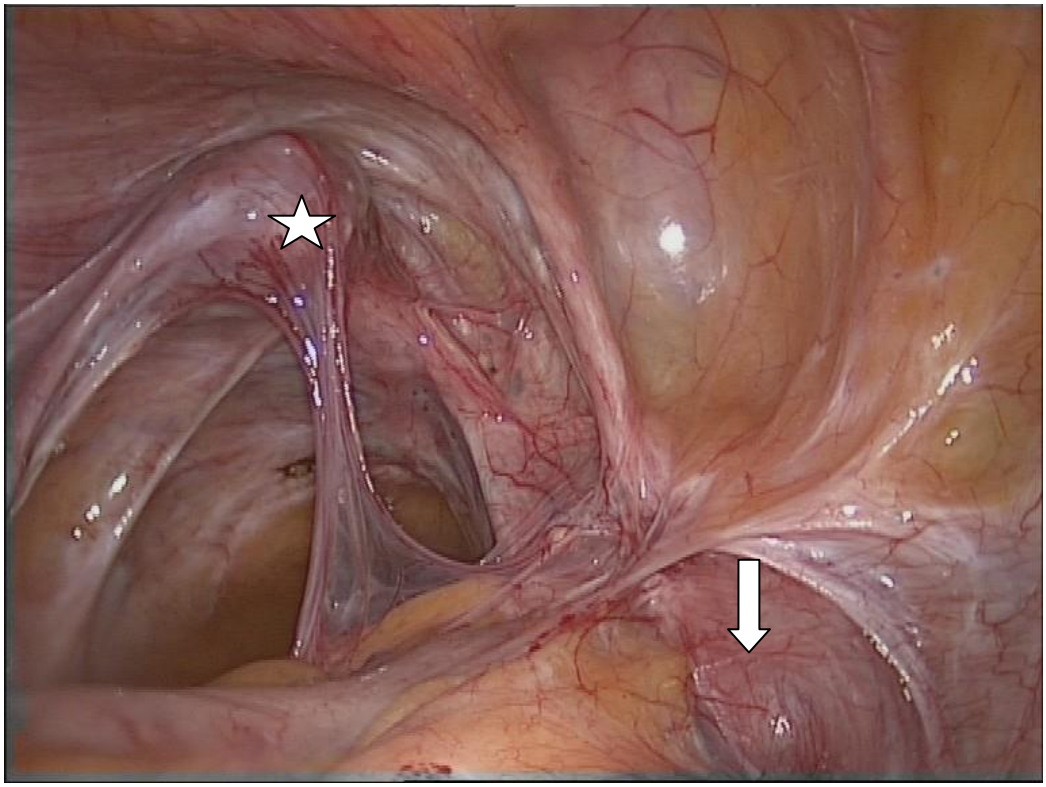

Рисунок 4.2.4а. При ревизии органов малого таза выявлена однорогая матка (отмечена звездочкой). Правый рудиментарный маточный рог не визуализируется, область локализации отмечена стрелкой.

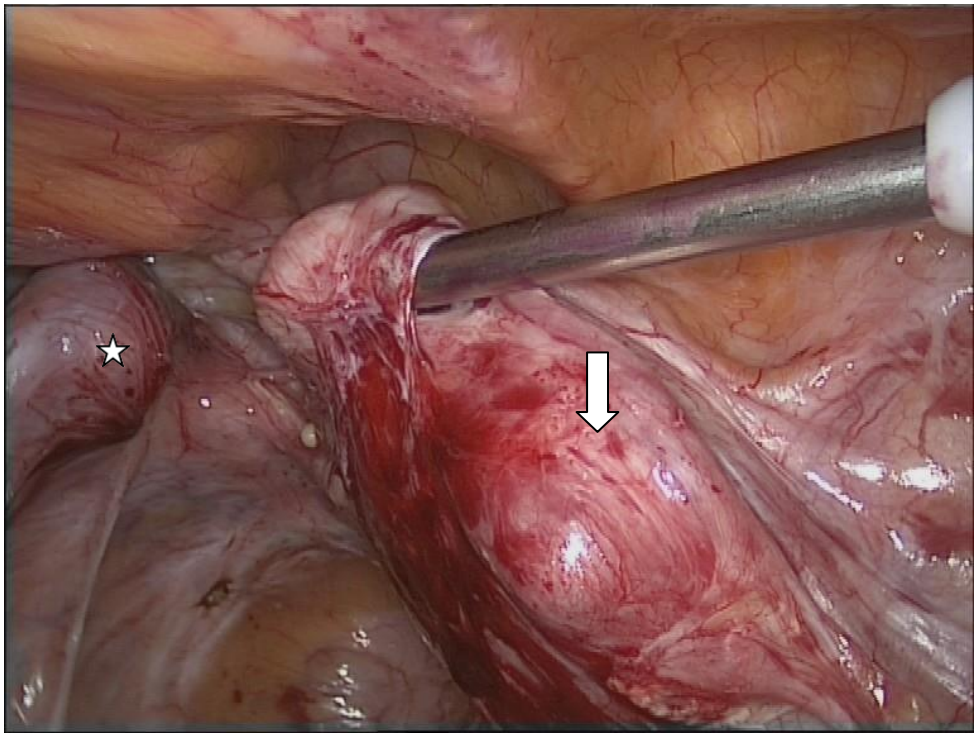

Рис. 4.2.4б. Вскрыта париетальная брюшина, рудиментарный рог (отмечен стрелкой) выведен из забрюшинного пространства.

Произведена коагуляция круглой и воронко-тазовой связок справа биполяром (рис. 4.2.4-в). К нижнему полюсу прилежит фиброзный тяж со слизистым содержимым, по-видимому рудиментарное влагалище. Коагулирован пучок маточных сосудов, правый рудиментарный маточный рог отсечен и удален из брюшной полости путем морцелляции. Очаги эндометриоза на брюшине малого таза коагулированы биполяром.

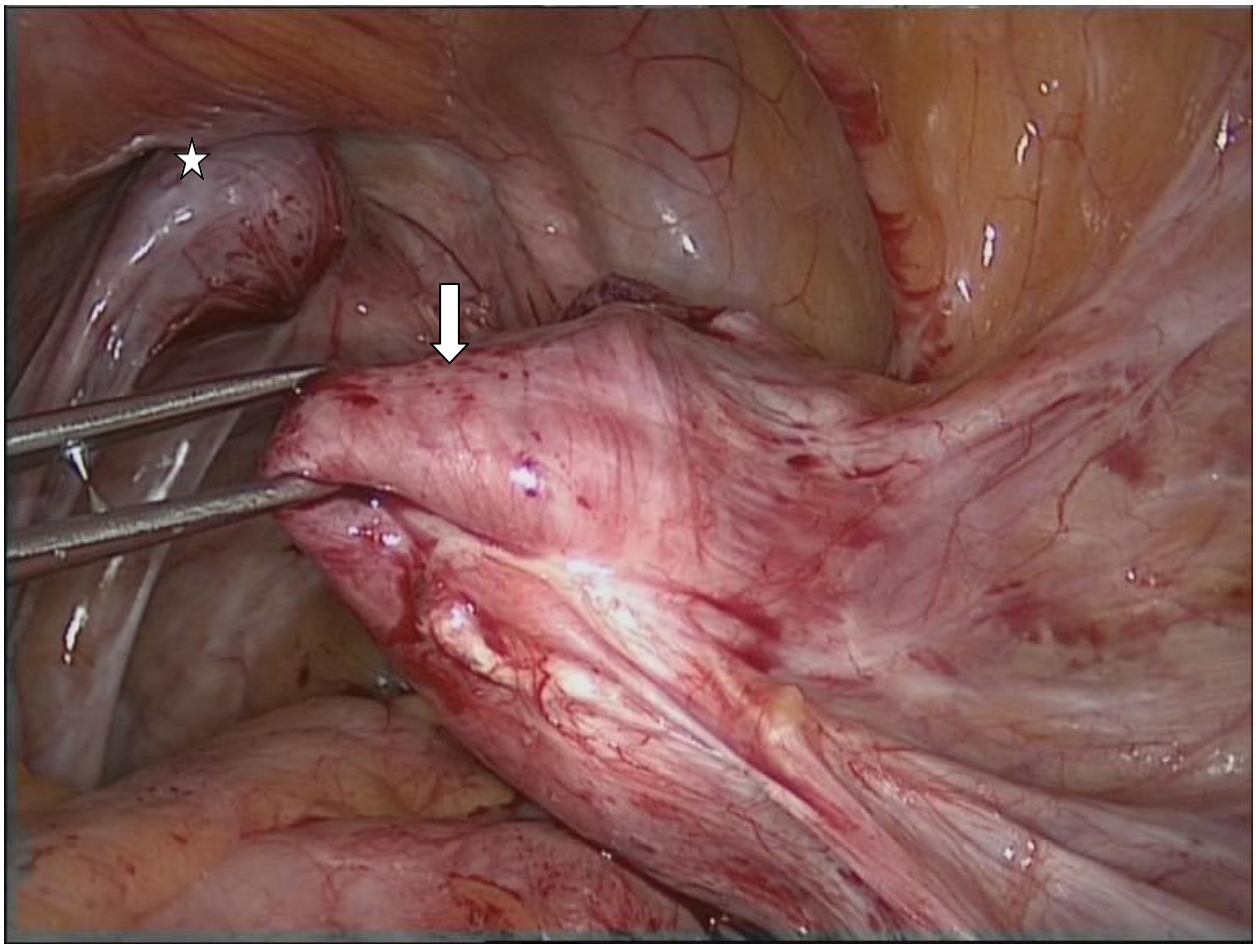

Рис. 4.2.4в. Вскрыта париетальная брюшина, рудиментарный рог (отмечен стрелкой) фиксирован пулевыми щипцами, полностью выделен из забрюшинного пространства для удаления.

Проведенный клинический анализ показал, что однорогая матка в большинстве случаев была диагностирована в результате проведения 2D и 3D УЗИ, в сочетании с МРТ. Для идентификации анатомического варианта

однорогой матки целесообразно указывать анатомические варианты. Верификация основного маточного рога и удаление рудиментарного рога могут быть произведены во время лапароскопии и гистероскопии.

4.3. Патоморфологическое и иммуногистохимическое исследования, морфометрия сосудов.

Нами проведено патоморфологическое гистологическое исследование маточных рудиментов и иммуногистохимический анализ экспрессии рецепторов эстрогена и прогестерона, VEGF, маркеров стволовых, прогениторных и пролиферирующих клеток.

Гистологическое исследование маточных рудиментов

Гистологический анализ проведен на парафиновых срезах маточных рудиментов толщиной 5 микрон окрашенных гематоксилином и эозином. Методика проведения иммуногистохимического исследования описана выше в разделе 2.6 главы (Материалы и методы исследования).

На рис. 4.2.1а показано типичное гистологическое строение нефункционирующего маточного рудимента на примере одного из исследованных рудиментов толщиной 10-12 мм, состоящего из гладкомышечной ткани, аналогичной миометрию. Микроскопически - основную массу маточных рудиментов составляет гладкомышечная ткань, которая по своим гистологическим характеристикам неоднородна. Большая часть миоцитов имеют относительно крупные размеры, веретеновидную форму, овальные ядра с преобладанием эухроматина. Меньшее число гладкомышечных клеток представлено клетками в состоянии дистрофии, с резко вытянутыми лентовидными и гиперхромными ядрами. Среди пучков гладкомышечных клеток встречаются также миоциты с пикнотизированными ядрами, что свидетельствует о наличии глубокой дистрофии и гибели миоцитов. Архитектоника миометрия нарушена. Миоциты веретеновидной

формы располагались циркулярно, а в некоторых локусах - разнонаправленно. В толще миометрия определялись единичные эндометриальные железы, вероятно, зачатки эутопического эндометрия.

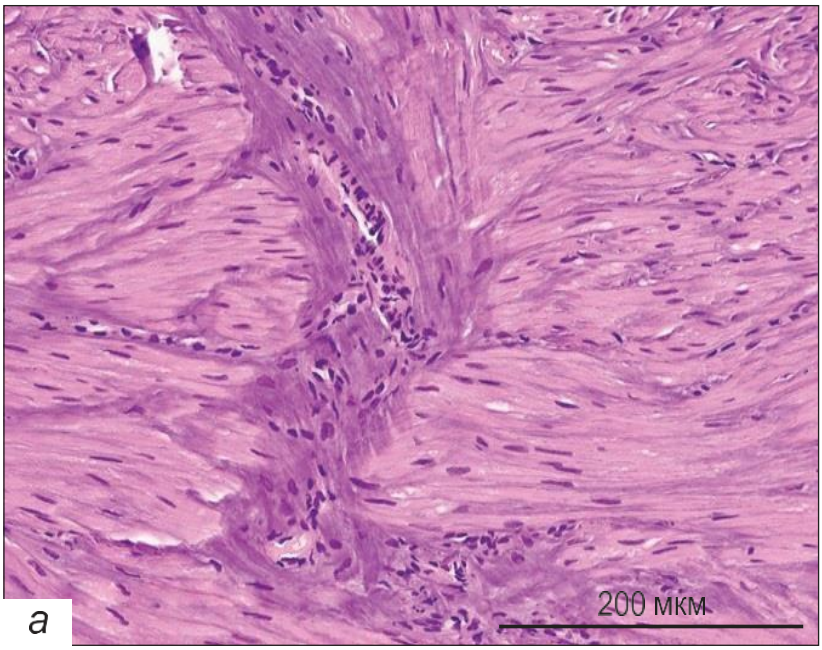

Рисунок 4.3.1а. Гистологическое строение нефункционирующего маточного рудимента при аплазии матки и влагалища.

Некоторое количество миоцитов содержало многочисленные цитоплазматические вакуоли и пузырьки, характерные для мышечно-секреторных клеток эмбрионального типа. Ядра этих клеток более мелких размеров, с преобладанием гетерохроматина над эухроматином. Необходимо учитывать, что мышечно-секреторные формы гладких миоцитов более характерны для миогистогенеза эмбрионального типа, чем для зрелой (дефинитивной) гладкомышечной ткани.

Функционирующие маточные рудименты (рис. 4.3.1б) отличались от нефункционирующих тем, что среди пучков гладкомышечных клеток в значительно большем количестве присутствовали эндометриальные железы, формирующие небольшие эндометриальные полости.

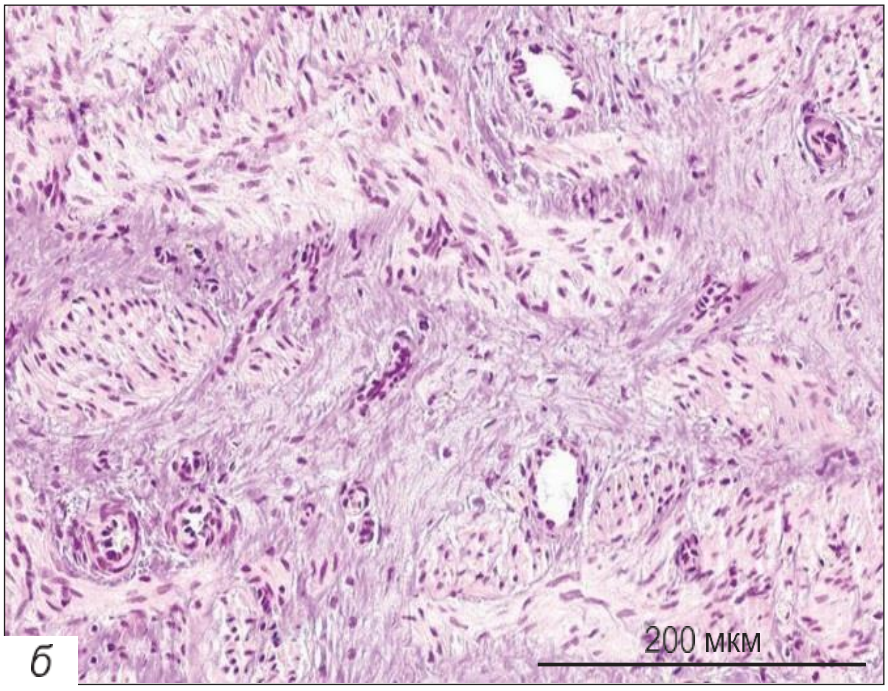

Рисунок 4.3.1б. Гистологическое строение функционирующего маточного рудимента при аплазии матки и влагалища.

По строению миометрий функционирующих и нефункционирующих рудиментов отличался от нормальной мышечной ткани бóльшим содержанием фиброцитов. Как и в ткани нефункционирующих маточных рудиментов, значительная часть миоцитов имела относительно крупные размеры, веретеновидную форму, овальные ядра с преобладанием эухроматина. Часть гладкомышечных клеток находилась в состоянии дистрофии, с резко вытянутыми лентовидными и гиперхромными ядрами. Миоциты располагались хаотично, с формированием неравномерных пучков и трабекул.

Гистологическое исследование рудиментарных маточных рогов при однорогой матке (рис. 4.3.1в) показало, что они состоят из миометрия, внутри которого находится выстланная эндометрием полость. Цервикальный канал и шейка матки во всех случаях отсутствовали. Мышечная ткань характеризовалась хаотичным расположением мышечных волокон. Мышечные клетки были в состоянии дистрофии. Выявлены признаки внутреннего

эндометриоза. Эндометрий был представлен базальным слоем с простыми трубчатыми железами.

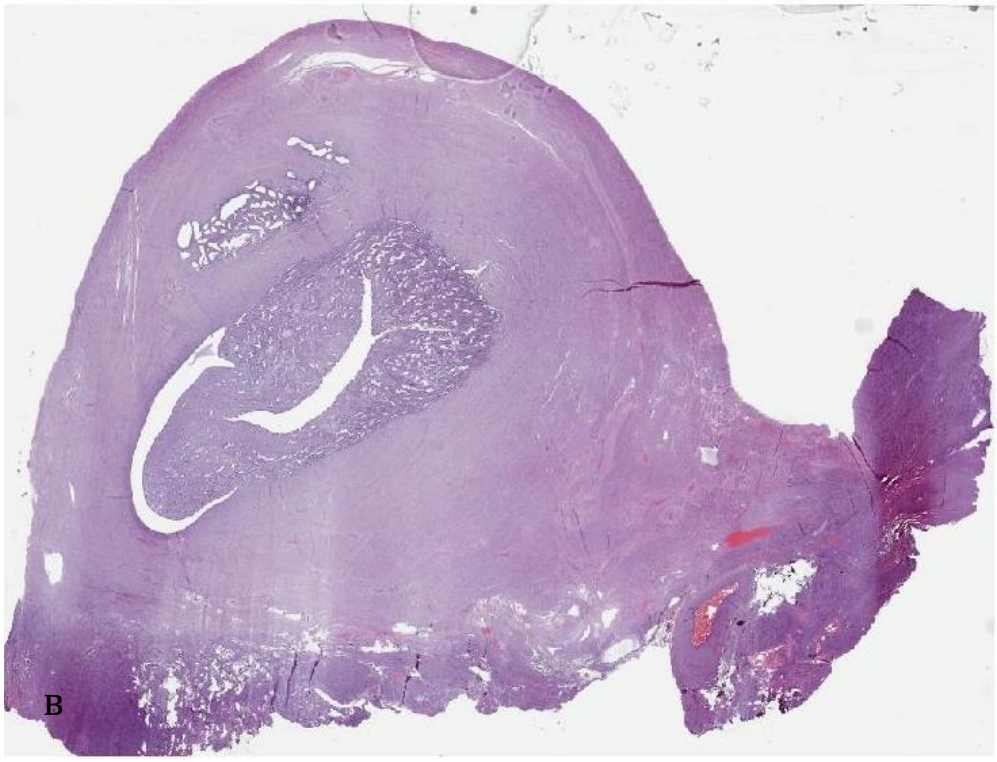

Рисунок 4.3.1в. Гистологическое строение рудиментарного рога при однородной матке. (увеличение х 400)

Морфометрия сосудов

Морфометрия сосудов в маточных рудиментах, взятых при их удалении у пациенток с аплазией матки и влагалища и с однорогой маткой, имеющей рудиментарный рог, проводилась на препаратах, окрашенных гематоксилином и эозином как описано в главе «Материалы и методы исследования». Результаты представлены на рис. 4.3.2 а,б и в Таблице 4.3.1.

Микрососуды располагаются хаотично со склерозированными и резко утолщенными стенками и сужеными просветами (рис.4.3.2 а,б).

Сосуды расположены хаотично в виде деформированных пучков. При морфометриии в биоптатах маточных рудиментов и рудиментарного рога в поле зрения в среднем выявлено 15,4±9,67 сосудов, общая площадь просвета

сосудов или степень васкуляризации составила 98,1±32,4 мкм^{2}x10^3, средний диаметр сосуда составил 60,2±35,7 мкм, средняя толщина стенки сосудов - 10,9±6,8. Индекс Керногана, который отражает пропускную способность сосудов (перфузионную способность), составил 38,3±14,7. Данные представлены как среднее ± стандартное отклонение.

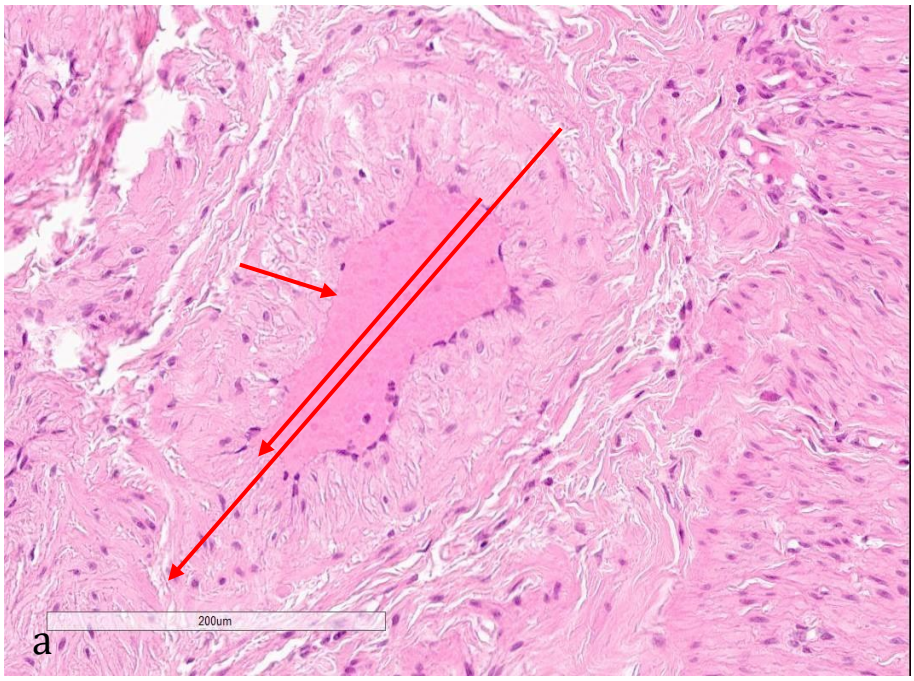

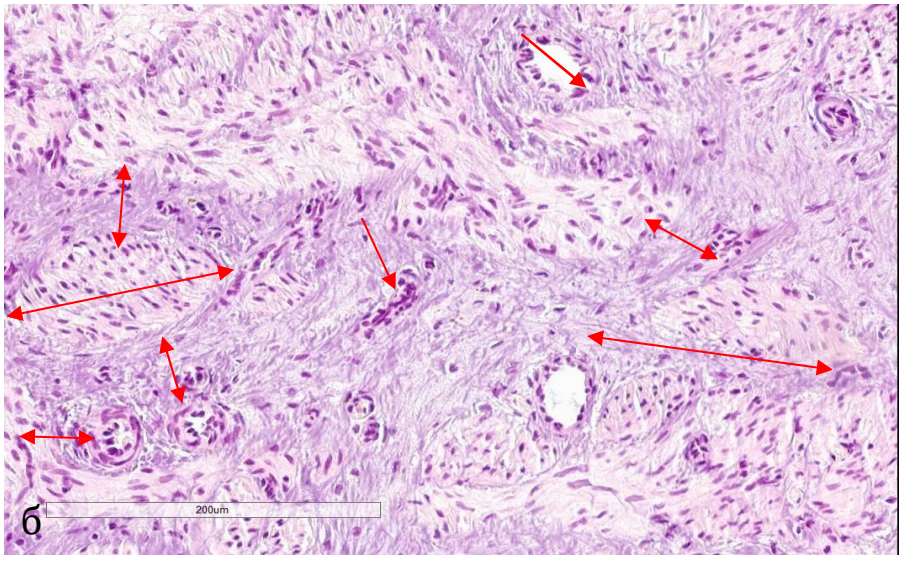

Рисунок 4.3.2-а,б – Биоптат маточного рудимента, окраска гематоксилин/эозин, х100., где а – нефункционирующий маточный рудимент, б – функционирующий маточный рудимент.

Таблица 4.3.1

Показатели морфометрии сосудов в биоптатах маточных рудиментов и однорогой матки с наличием рудиментарного рога.

Группы пациентов	Средняя длина сосудов, мкм.	средняя толщина стенки сосудов, мкм	общая площадь просвета сосудов, среднее значение, мкм^{2}x10^3
Группа №1* 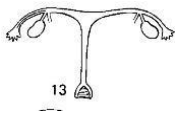	28,67±87,2	3,8±4,53	76,85±34,7
Группа №2* 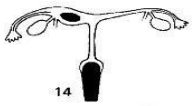	79,2±45,56	11,2±10,5	120,84±49,1
Группа №3*	68,7±20,03	7,62±3,12	112,9±45,5

*- где группа №1 – пациентки с нефункционирующими маточными рудиментами, группа №2 – пациентки с функционирующими маточными рудиментами, группа №3 – пациентки с однорогой маткой и рудиментарным рогом.

Группы наблюдения	количество сосудов в поле зрения	средний диаметр сосудов, мкм	Индекс Керногана
Группа №1 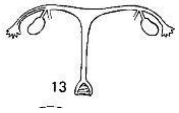	18,45± 10,2	76,23± 47,1	35,64±10,4
Группа №2 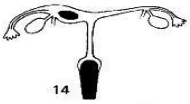	12,45±15,1	75,57±50,8	46,46±17,9
Группа №3	14,34±11,4	45,15±13,3	20,58±13,9

При тесте Крускала-Уаллиса были выявлены следующие значения, приведенные в таблице 4.3.2.

Таблица 4.3.2

Показатель	Группа №1 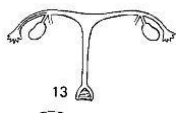	Группа № 2 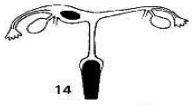	Группа № 3	p-value*
Средняя длина сосудов, мкм.	28,67±87,2	79,2±45,56	68,7±20,03	0,534
средняя толщина стенки сосудов, мкм	3,8±4,53	11,2±10,5	7,62±3,12	0,303
общая площадь просвета сосудов, среднее значение, мкм^{2}x10^3	76,85±34,7	120,84±49,1	112,9±45,5	0,078
количество сосудов в поле зрения	18,45± 10,2	12,45±15,1	14,34±11,4	0,498
средний диаметр сосудов, мкм	76,23± 47,1	75,57±50,8	45,15±13,3	0,046
Индекс Керногана	35,64±10,4	46,46±17,9	20,58±13,9	0,211

Где *- тест Крускала-Уаллиса.

Полученные данные о диаметре сосудов и общей площади просвета сосудов свидетельствуют: в препаратах нефункционирующих маточных рудиментов (группа №1) эти показатели в 7 раза меньше; в препаратах

функционирующих маточных рудиментов (группа №2) в 5 раз меньше; в препаратах однорогой матки с рудиментарным рогом (группа №3) в 3 раза меньше; чем в нормальном миометрии, которые были исследованы И.В. Саньковой (2011) [161].

При морфометрии в маточных рудиментах наблюдали идентичное количество сосудов в полях зрения. Полученные значения индекса Керногана (табл. 4.3.1) отражают выраженно сниженную пропускную (перфузионную) способность сосудов (капилляров) в области маточных рудиментов (как функционирующих, так и нефункционирующих), а также в рудиментарном роге при однорогой матке. Это, по-видимому, обусловлено утолщением стенки сосудов за счет муфт из гладкомышечных клеток, сужением просветов капилляров. Стенки мелких сосудов резко утолщены за счет пролиферации эндотелия, склероза и гиалиноза гладкомышечных клеток. Определяется характерная морфологическая картина, соответствующая сосудистым мальформациям или аномалиям развития сосудов. [161, 162]

Средний диаметр сосудов был выше при функционирующих маточных рудиментах ($p=0,027$) по сравнению с нефункционирующими рудиментами. Однако параметры морфометрии достоверно не различались в зависимости от типа, размеров рудимента и типа преобладающей в нем ткани ($p>0,05$).

При аплазии матки и влагалища в 25(39,7%) случаев выявлены эндометриоидные гетеротопии различной локализации, признаки роста и проявления функциональной активности маточных рудиментов.

При гистологическом исследовании маточных рудиментов в 23 (35,4%) случаев выявлен внутренний эндометриоз, в том числе при отсутствии эутопической эндометриальной полости.

Иммуногистохимическое исследование

Иммуногистохимическим методом были оценены репрезентативные образцы мышечной ткани и эндометрия функционирующих маточных рудиментов, нефункционирующих маточных рудиментов и маточного рога при однорогой матке. Как уже говорилось в Главе 2 (Материалы и методы исследования), для визуализации мест связывания антител с антигенами использовали реакцию окисления субстрата DAB конъюгированной со вторичными антителами пероксидазой хрена в присутствии пероксида водорода с образованием водо-нерастворимого конечного продукта коричневого цвета (система EnVision; Dako). Там же перечислены использованные в работе первичные антитела. В качестве отрицательного контроля использовали срезы, которые подвергались стандартной обработке, но без добавления первичных антител. Положительные контроли для каждого антитела выбирали в соответствии со спецификациями производителя. После проведения иммуногистохимических реакций срезы контрастировали гематоксилином и заключали в синтетическую среду Shandon mount.

Для лучшего понимания данных иммуногистохимического исследования на рис. 4.3.3 представлено типичное гистологическое строение нефункционирующих и функционирующих рудиментов при аплазии матки и влагалища и рудиментарного рога при однорогой матке с рудиментарным рогом. Проведенное иммуногистохимическое исследование дало следующие результаты.

Экспрессия эстрогеновых рецепторов

Экспрессия рецепторов эстрогенов ER-alpha и ER-beta клетками рудиментов отражает чувствительность клеток к женским половым гормонам и, таким образом, характеризует способность ткани реагировать на изменение уровней этих важнейших регуляторов женской физиологии. Согласно классическим представлениям, ER-alpha и ER-beta представляют собой локализованные в ядре белковые транскрипционные факторы, которые могут

перемещаться в цитоплазму. Их аминокислотные последовательности кодируются разными генами. Они опосредуют широкий спектр эффектов эстрогенов, включая развитие вторичных половых признаков и полового поведения, а также широкий спектр метаболических эффектов.

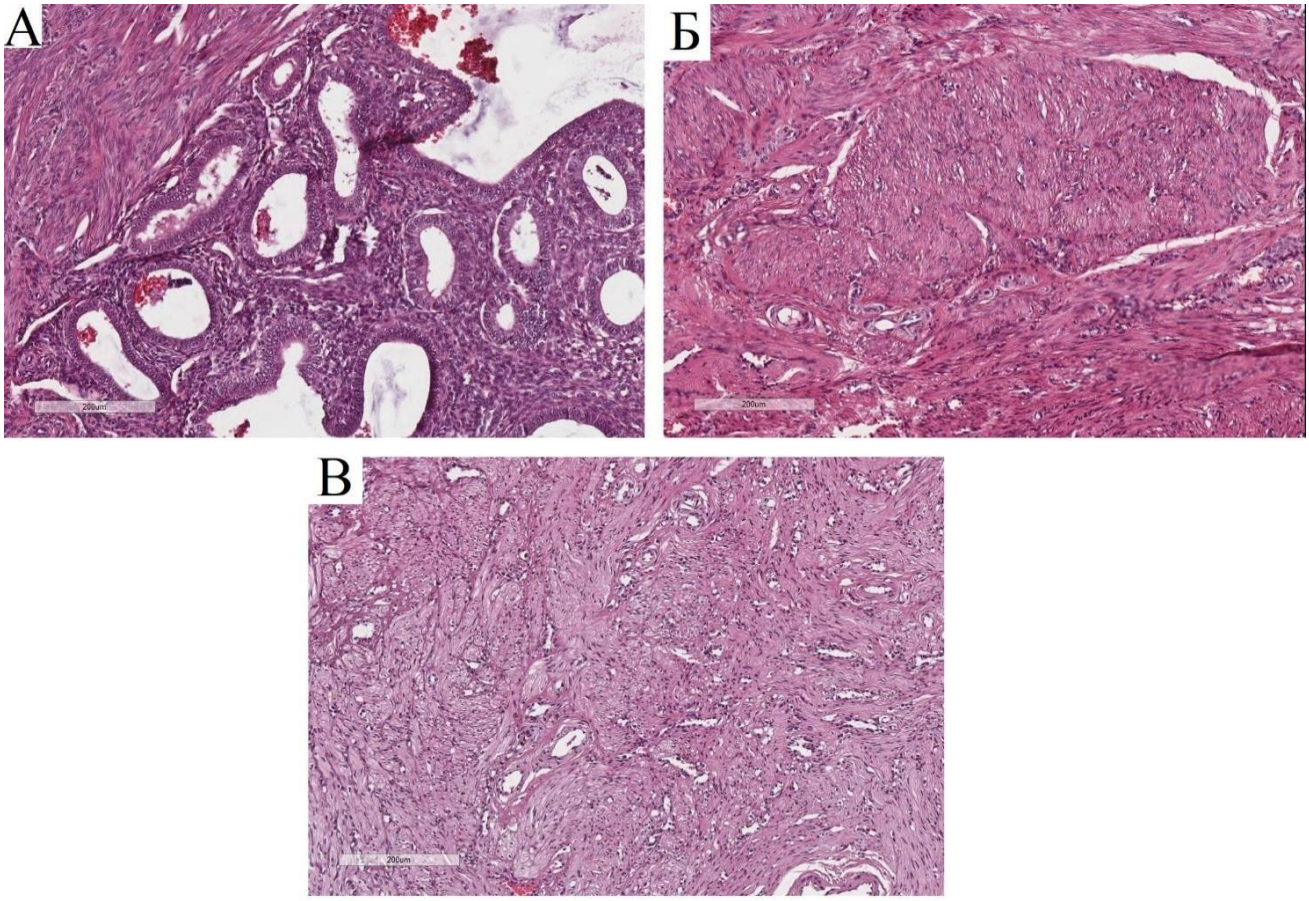

Рисунок 4.3.3. Гистологическое строение мышечной ткани при различных аномалиях развития: А – функционирующий маточный рудимент (с наличием эндометриальных желез пролиферативного типа). Б - Нефункционирующий маточный рудимент. В - Рудиментарный рог при однорогой матке, г/э, х 100.

Экспрессия ER-alpha

Выраженная ядерная экспрессия ER-alpha отмечалась в эпителии желез эндометрия (250-290 баллов) (рис 4.3.4 А), умеренная - в строме эндометрия (170-200 баллов) функционирующего маточного рудимента (рис 4.3.4 А), в

миоцитах мышечного слоя функционирующего маточного рудимента экспрессия ER-alpha составила (150-210 баллов) (рис 4.3.4Б), в миоцитах нефункционирующего маточного рудимента экспрессия ER-alpha была разнородной: в 35% таких рогов она было выраженной (270-300 баллов) (рис 4.3.4 В), в 65% - была слабой или умеренной (90-130 баллов) (рис 5Г), в миоцитах рудиментарного рога при однорогой матке экспрессия ER-alpha была умеренной (130-160 баллов) (рис 4.3.4 Д).

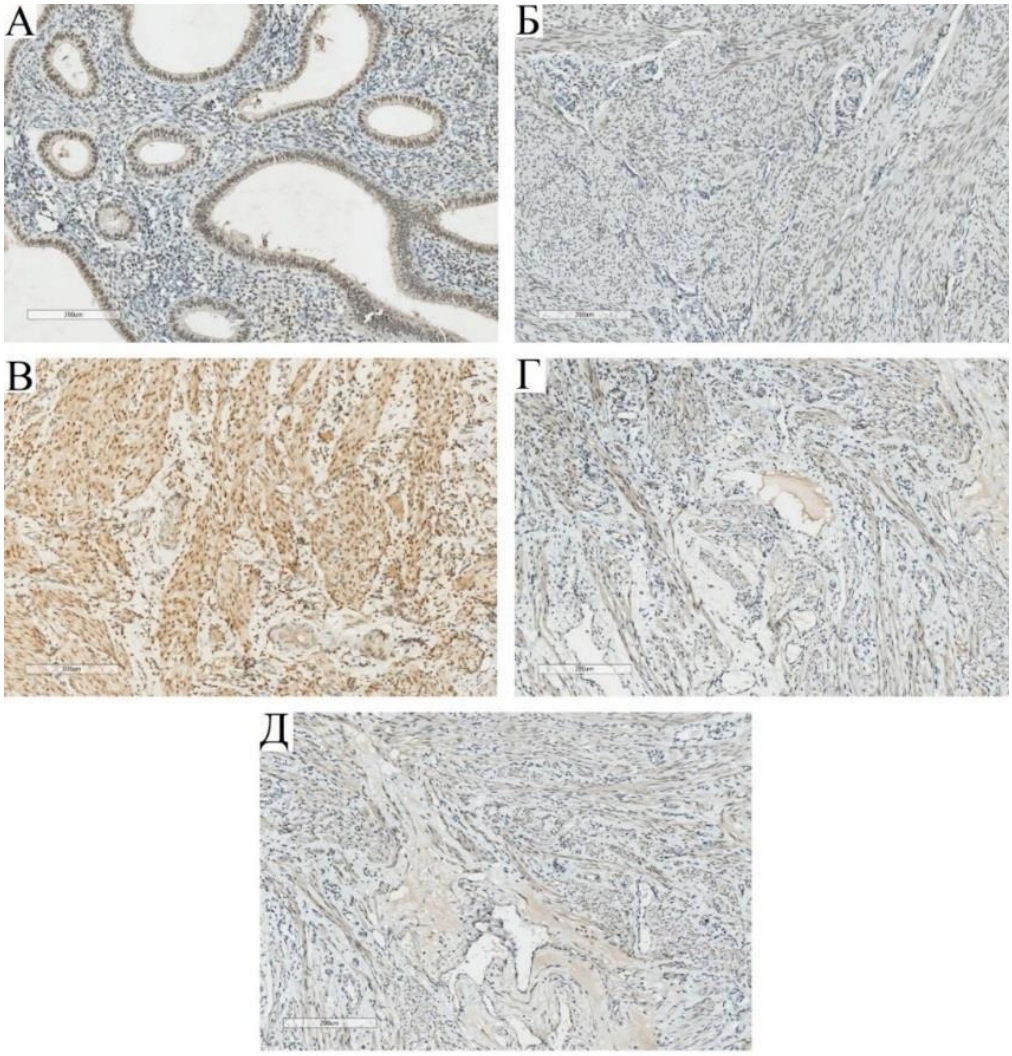

Рисунок 4.3.4. Экспрессия ER-alpha в маточных рудиментах и рудиментарном роге при однорогой матке. А. Экспрессия ER-alpha в эндометрии функционирующего рога, Б. Экспрессия ER-alpha в миометрии функционирующего маточного рудимента, В, Г Экспрессия ER-alpha в нефункционирующих маточных рудиментах, Д. Экспрессия ER-alpha в рудиментарном роге при однорогой матке, х 100.

При сравнении экспрессии ER-alpha в миоцитах исследуемых групп были выявлены статистически значимые различия между экспрессией в рудиментарном роге однорогой матки и функционирующих маточных рудиментах при аплазии матки и влагалища (табл 4.3.4, диаграмма 4.3.4, $p<0,05$). При сравнении миоцитов нефункционирующих и функционирующих маточных рудиментов в отношении экспрессии данного маркера статистически значимых различий не выявлено (табл 4.3.4, диаграмма 4.3.4, $p>0,05$).

Таблица 4.3.4.

Экспрессия ER-alpha в исследуемых группах

№ образца	Экспрессия ER-alpha, H-score				
	Однорогая матка	нефункционирующий маточный рудимент	функционирующий маточный рудимент		
			миоциты	Слизистая оболочка	
				железы	Строма
1	130	280	150	280	200
2	140	90	200	270	190
3	140	270	210	250	170
4	150	100	170	280	200
5	160	90	150	275	180
6	150	300	200	255	170
7	140	130	200	270	170
8	140	280	190	290	200
9	150	100	180	280	200
10	130	110	170	275	190
11	160	100	160	250	170
12	130	120	170	270	180
13	130	110	180	290	200

Диаграмма 4.3.4.

Экспрессия ER-alpha в исследуемых группах.

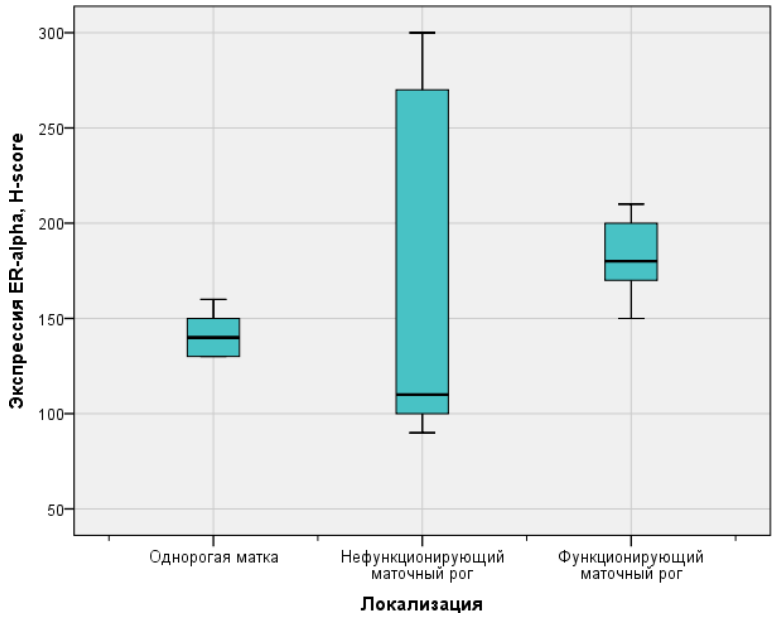

Экспрессия ER-beta

Экспрессия ER-beta в тканях маточных рудиментов при аплазии матки и влагалища и в рудиментарном роге при однорогой матке представлена на рис.4.3.5, в таблице 4.3.5 и на диаграмме 4.3.5. Выраженная апикальная экспрессия ER- beta отмечалась в эпителии желез эндометрия (190-300 балла) умеренная - в строме эндометрия (90-140 баллов балла) функционирующего маточного рудимента, в миоцитах мышечного слоя функционирующих маточных рудиментов экспрессия ER-beta была выраженной (преимущественно – 200-280 баллов). В миоцитах нефункционирующих маточных рудиментах экспрессия ER-beta была разнородной: в 30% таких рудиментарных рогов она было выраженной (260-280 баллов), в 70% - практически отсутствовала. В миоцитах рудиментарного рога при однорогой матке экспрессия ER-beta была выраженной (210-270 баллов).

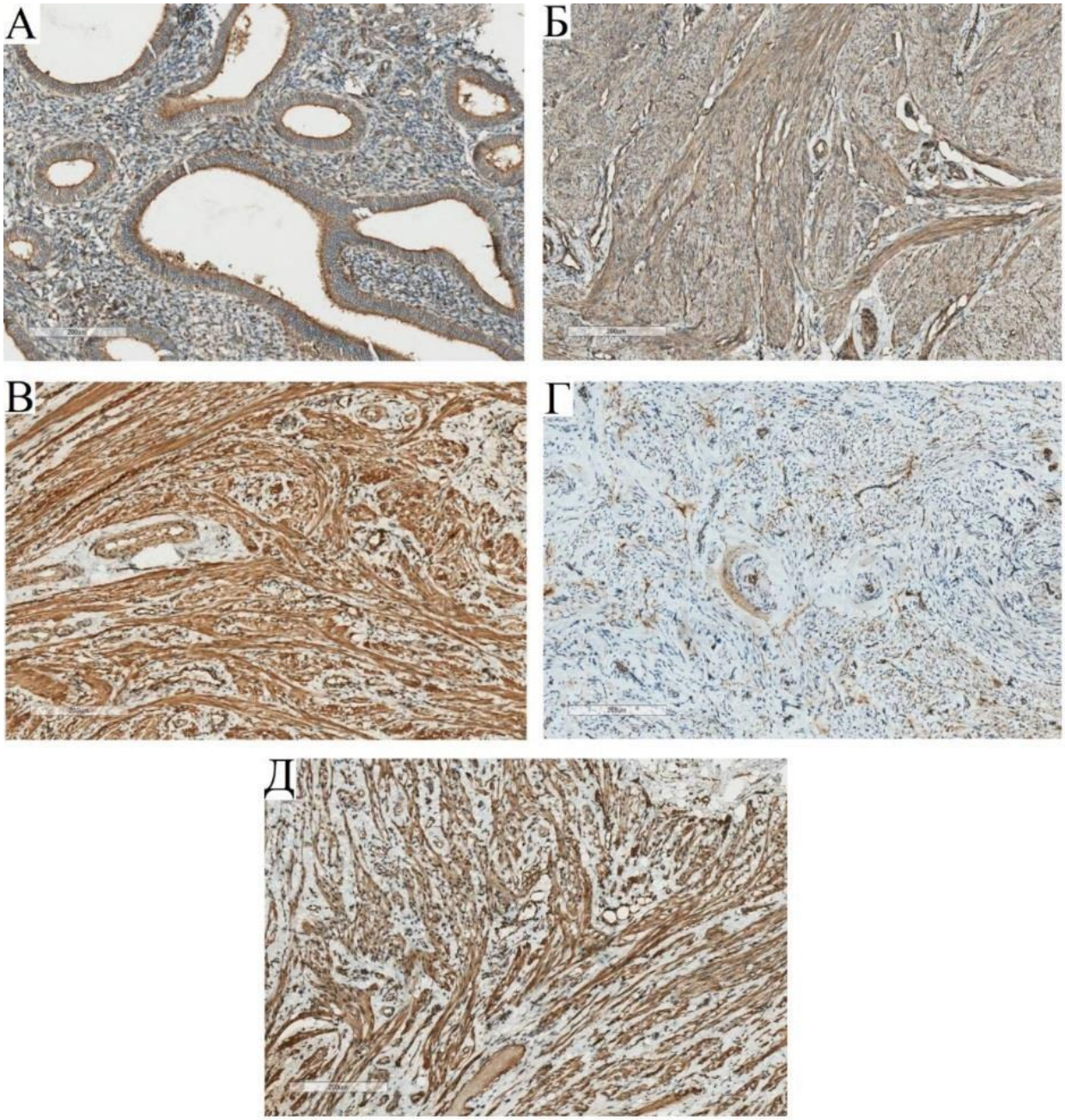

Рисунок 4.3.5. Экспрессия ER-beta в маточных рудиментах и рудиментарном роге при однорогой матке. А. Экспрессия ER-beta в эндометрии функционирующего маточного рудимента, Б. ER-beta в миометрии функционирующего маточного рудимента, В, Г Экспрессия ER-beta в нефункционирующих маточных рудиментах, Д. Экпрессия ER-beta в рудиментарном роге при однорогой матке, х 100.

Таблица 4.3.5.

Экспрессия ER-beta в исследуемых группах.

№ образца	Экспрессия ER-beta, H-score				
	Однорогая матка	нефункционирующий маточный рудимент	Функционирующий маточный рудимент		
			Миоциты	Слизистая оболочка	
				железы	Строма
1	270	280	260	300	90
2	270	0	280	200	140
3	270	0	280	300	90
4	260	0	280	240	90
5	210	260	240	260	100
6	260	280	200	260	100
7	240	0	260	200	140
8	270	0	280	240	120
9	280	0	240	260	90
10	260	260	280	280	90
11	240	0	240	280	120
12	210	280	200	190	90
13	260	0	280	300	120

Диаграмма 4.3.5.

Экспрессия ER-beta в исследуемых группах.

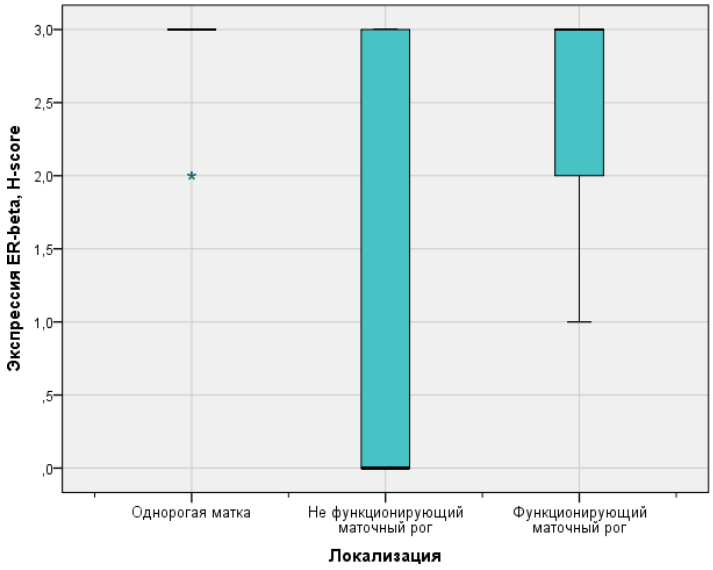

При сравнении экспрессии ER-beta в миоцитах исследуемых групп были выявлены статистически значимые различия (p = 0.00243) между рудиментарным рогом при однорогой матке и маточными рудиментами при аплазии матки и влагалища. При сравнении миоцитов нефункционирующих и функционирующих маточных рудиментов в отношении экспрессии данного маркера также выявлены статистически значимые различия p = 0.00528 (табл. 4.3.5, диаграмма 4.3.5).

Экспрессия рецепторов прогестерона

Подобно эстрогеновым рецепторам ER-alpha, прогестероновые рецепторы ER-beta, A и B (PgR-A и PgR-B) играют значительную роль в гистогенезе тканей внутренних половых органов женщины и в регуляции функциональной активности и метаболизма этих тканей у взрослых. В отличие от рецепторов эстрогенов, они являются продуктами экспрессии одного гена и представляют собой две изоформы одного белка. Физиологическая роль у этих ядерных рецепторов разная: большинство классических эффектов прогестерона опосредуются изоформой B, а изоформа A является в основном антагонистом изоформы B.

Экспрессия PgR-A

В нашем исследовании выраженная ядерная экспрессия PgR-A отмечалась в эпителии желез эндометрия (280-300 баллов) (рис 4.3.6А) и в строме эндометрия (280-300 баллов) функционирующего маточного рудимента, (рис 4.3.6 Б), в миоцитах мышечного слоя функционирующих и нефункционирующих маточных рудиментов и рудиментарного рога однорогой матки (рис 4.3.6 В,Г).

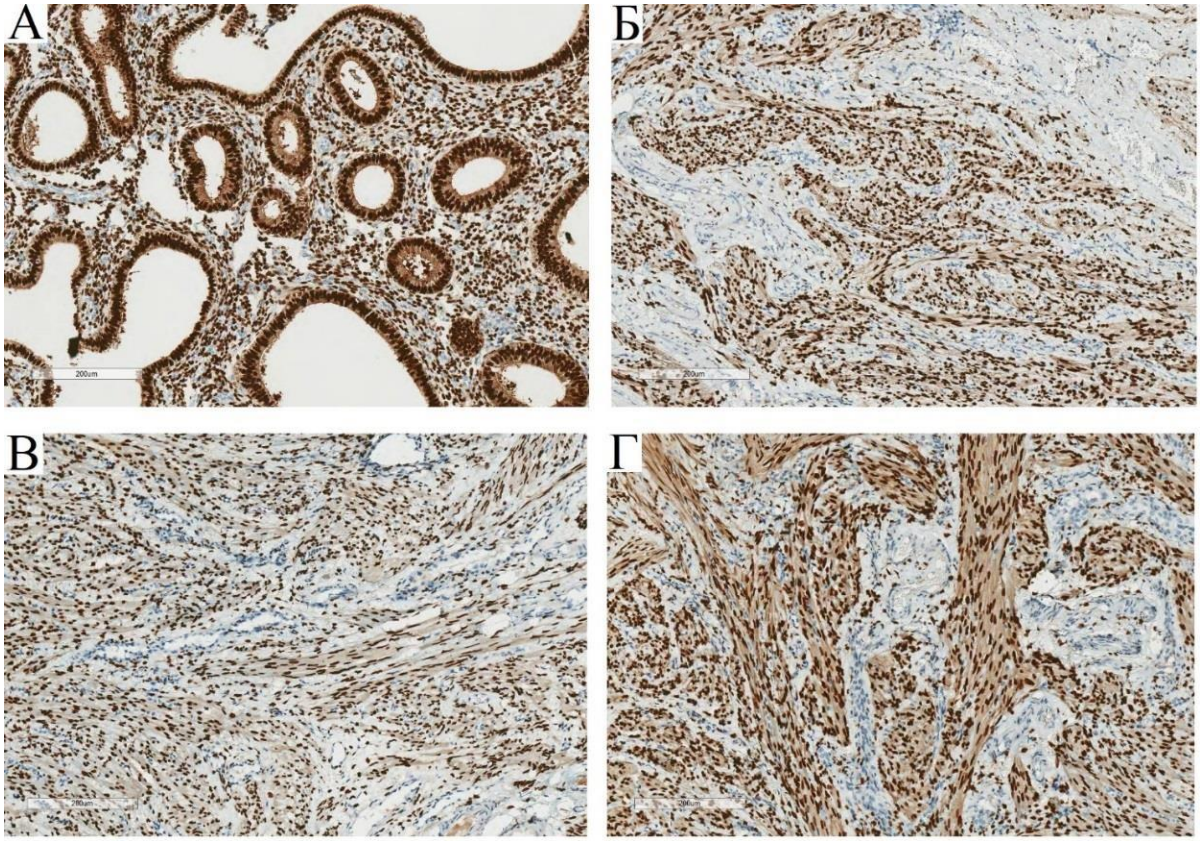

Рис. 4.3.6. Экспрессия PgR-A в маточных рудиментах и рудиментарном роге при однорогой матке. А. Экспрессия PgR-A в эндометрии функционирующего маточного рудимента, Б. PgR-A в миометрии функционирующего маточного рудимента, В. Экспрессия PgR-A в нефункционирующем маточном рудименте, Г. Экспрессия PgR-A в рудиментарном роге при однорогой матке, х 100.

При сравнении экспрессии PgR-A в миоцитах исследуемых групп не было выявлено статистически значимых различий, $p>0,05$. При сравнении миоцитов нефункционирующих и функционирующих маточных рудиментов в отношении экспрессии данного маркера также не было выявлено статистически значимых различий $p>0,05$ (таблица 4.3.6 диаграмма 4.3.6).

Таблица 4.3.6.

Экспрессия PgR-A в исследуемых группах.

№ образца	Экспрессия PgR-A, H-score				
	Однорогая матка	нефункционирующий рудимент	функционирующий рудимент		
			Миоциты	Слизистая оболочка	
				Железы	Строма
1	270	280	300	300	300
2	280	290	280	280	290
3	300	300	290	290	290
4	290	260	300	300	280
5	300	280	290	280	290
6	290	300	280	280	280
7	280	290	300	300	300
8	290	270	290	285	290
9	290	280	280	280	280
10	270	290	290	290	290
11	290	300	280	300	280
12	300	290	300	290	300
13	290	280	300	290	300

Диаграмма 4.3.6.

Экспрессия PgR-A в исследуемых группах.

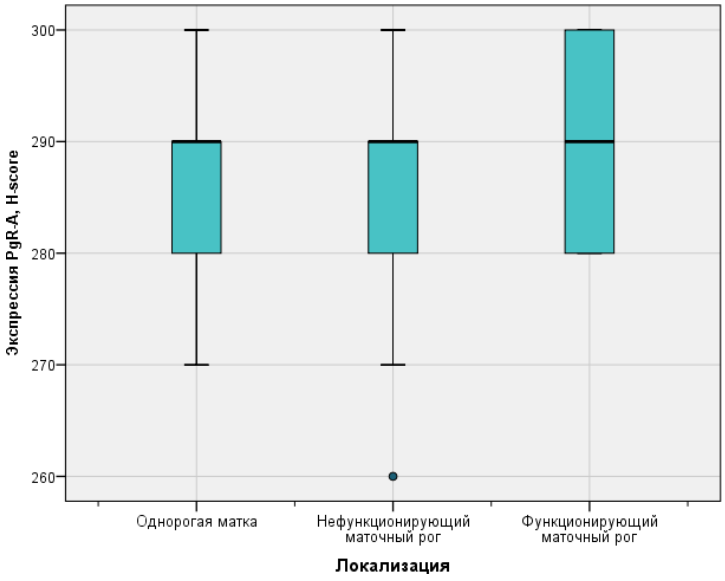

Экспрессия PgR-B

Выраженная ядерная экспрессия PgR-B отмечается в эпителии желез эндометрия (270-300 баллов) (рис 4.3.7 А), умеренная и выраженная – в строме эндометрия (180-250 баллов) функционирующего маточного рудимента (рис 4.3.7 А), в миоцитах мышечного слоя функционирующих и нефункционирующих маточных рудиментов экспрессия PgR-B была выраженной (преимущественно – 3 балла) (рис 4.3.7 Б-В), в миоцитах рудиментарного рога при однорогой матке экспрессия PgR-B была умеренной и выраженной (2-3 балла) (рис 4.3.7 Г)

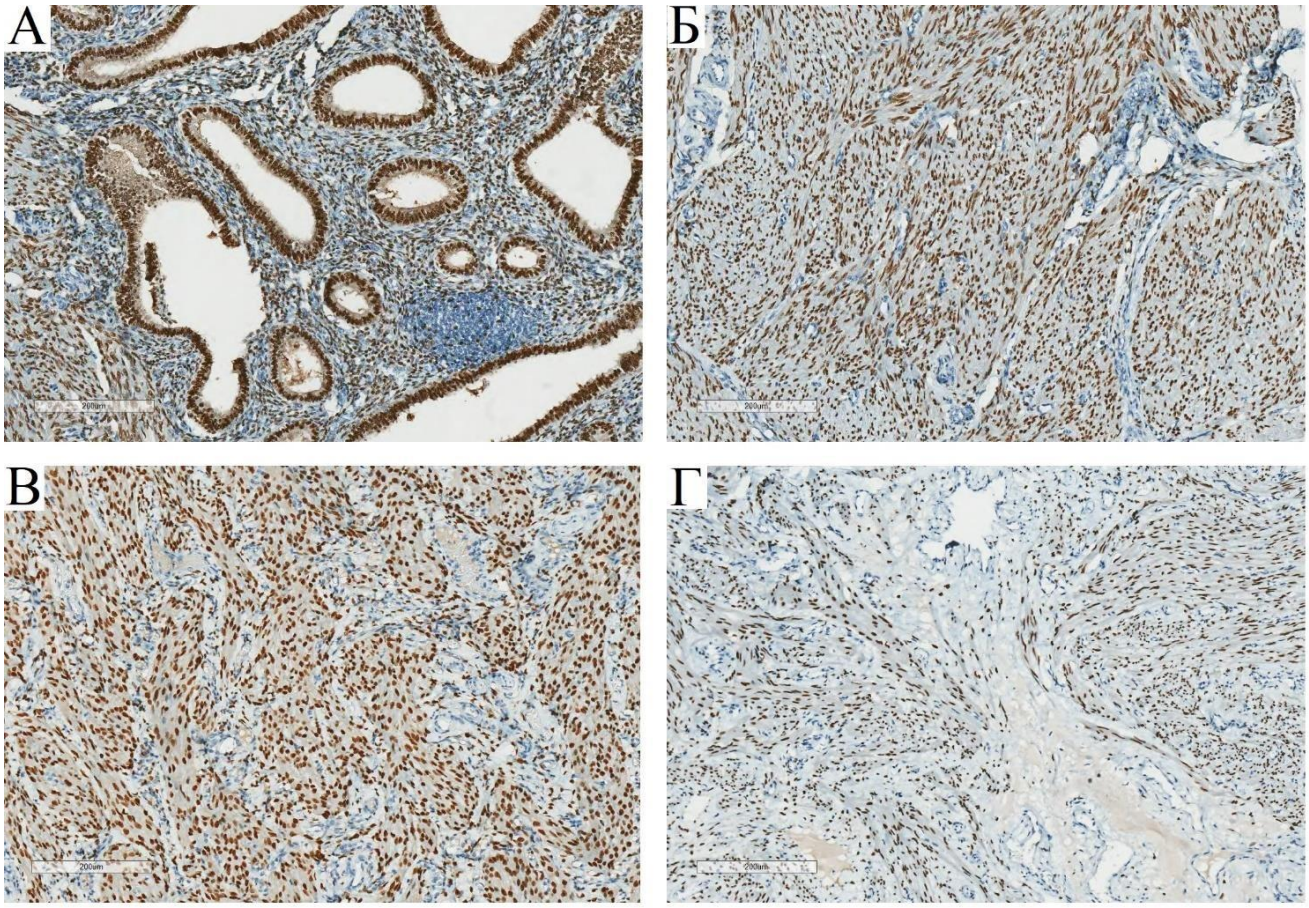

Рисунок 4.3.7. Экспрессия PgR-B в маточных рудиментах и однорогой матке. А. Экспрессия PgR-B в эндометрии функционирующего маточного рудимента, Б. PgR-B в миометрии функционирующего маточного рудимента, В.Экспрессия PgR-B в нефункционирующем маточном рудименте, Г. Экспрессия PgR-B в рудиментарном роге при однорогой матке, х 100.

При сравнении экспрессии PgR-B в миоцитах исследуемых групп были выявлены статистически значимые различия, $p<0.05$. При сравнении миоцитов нефункционирующих и функционирующих маточных рудиментов в отношении экспрессии данного маркера также выявлены статистически значимые различия $p<0,05$ (таблица 4.3.7, диаграмма 4.3.7)

Таблица 4.3.7.

Экспрессия PgR-B в исследуемых группах.

\№ образца	Экспрессия PgR-B, H-score				
	Однорогая матка	нефункционирующий рудимент	функционирующий рудимент		
			Миоциты	Слизистая оболочка	
				Железы	Строма
1	270	280	300	270	180
2	150	290	280	280	250
3	280	270	290	290	250
4	160	290	300	300	240
5	200	270	290	290	230
6	180	290	280	290	240
7	190	280	300	300	250
8	160	270	290	285	250
9	170	270	280	280	180
10	170	270	290	280	210
11	200	290	280	280	220
12	180	290	300	290	200
13	170	270	300	280	180

Диаграмма 4.3.7.

Экспрессия PgR-B в исследуемых группах.

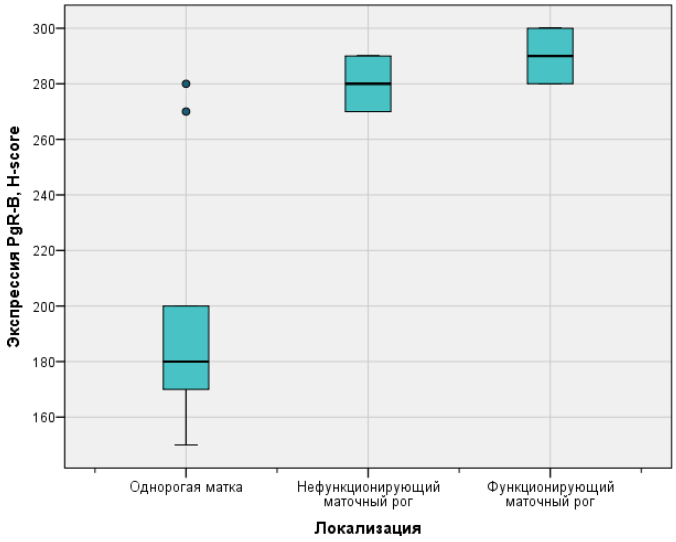

Экспрессия Oct4

Согласно общепринятым представлениям, Oct4 является ядерным мастер-фактором транскрипции, который совместно с двумя другими мастер-факторами, Sox2 и Nanog, обеспечивает поддержание плюрипотентности эмбриональных стволовых клеток и их искусственно полученного аналога – индуцированных плюрипотентных клеток. Этот транскрипционный фактор может экспрессироваться и в некоторых не плюрипотентных клетках, где его функция активно исследуется, но пока не совсем понятна, а также в раковых клетках, возможно в раковых стволовых клетках [176]. В соматических клетках Oct4 может экспрессироваться при их репрограммировании в виде нескольких ядерных и цитоплазматических сплайс-вариантов.

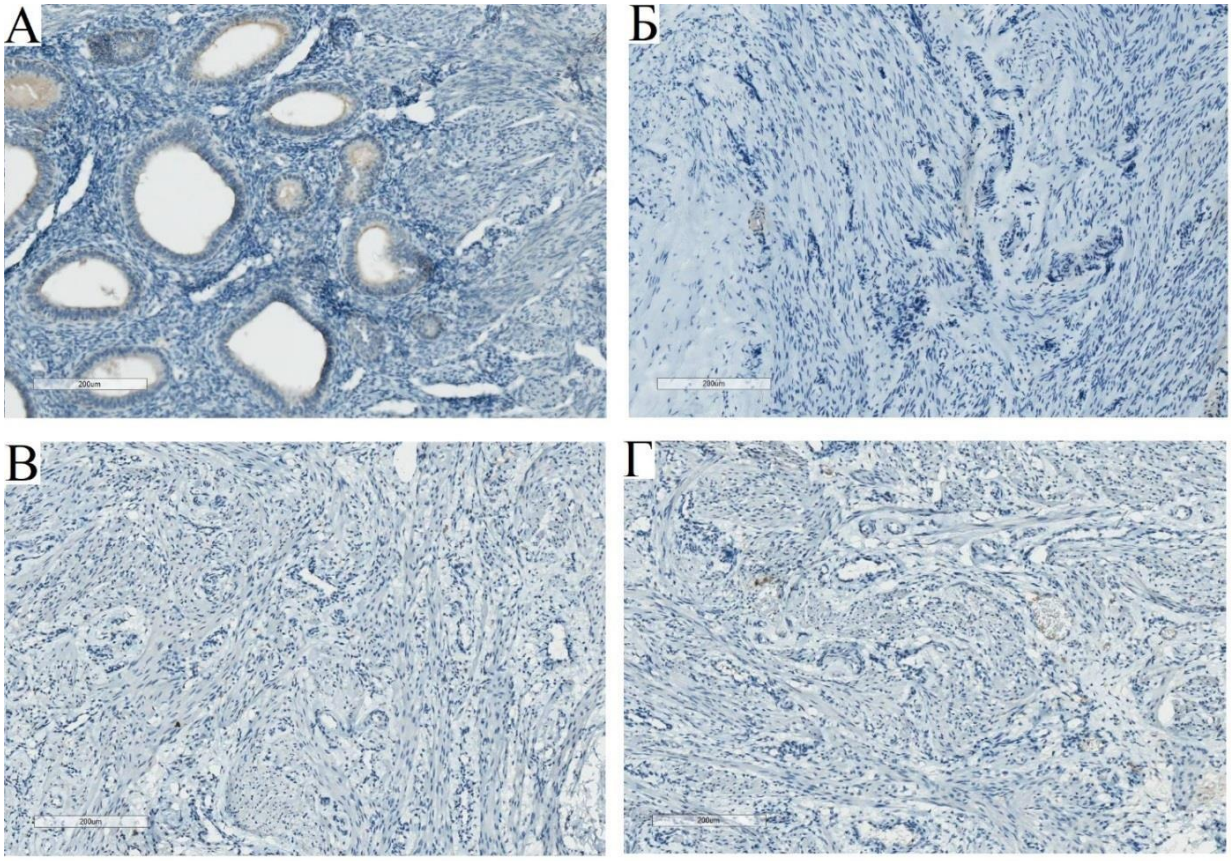

Рисунок 4.3.8. Экспрессия Oct4 в маточных рудиментах и рудиментарном роге при однорогой матке. А. Экспрессия Oct4 в эндометрии функционирующего маточного рудимента. Б. Экспрессия Oct4 в миометрии функционирующего маточного рудимента. В. Экспрессия Oct4 в нефункционирующем маточном рудименте. Г. Экспрессия Oct4 в рудиментарном роге при однорогой матке, x100.

В процессе исследования экспрессии Oct4 в маточных рудиментах при аплазии матки и влагалища и в рудиментарных рогах однорогой матки мы обнаружили экспрессию в ядрах и цитоплазме части клеток, выстилающих Brakta et al., 2018 [159]. Зачатки эндометриальной полости функционирующих маточных рудиментов. В нефункционирующих маточных рудиментах экспрессия практически отсутствует. В рудиментарном роге однорогой матки Oct4 слабо экспрессируется в ядрах отдельных клеток. Результаты представлены на рис. 4.3.8.

Таким образом, Oct4 был выявлен в небольшом количестве клеток эндометриальных желёз и скоплений эндометриальных клеток как в ядре, так и в цитоплазме. Это может указывать на то, что эти клетки находятся на раннем этапе перепрограммирования из эндометриальных клеток в какой-то другой тип клеток или же в клетки эндометрия из, например, миобластов. Экспрессирующие Oct4 клетки в ткани матки человека были нами выявлены впервые. Но как уже указывалось в Главе 1, Обзор литературы [159], в ткани матки мышей присутствие Oct4 было убедительно продемонстрировано ранее.

Экспрессия VEGF

Сигнальный белок васкулярный эндотелиальный фактор роста (vascular endothelial growth factor, VEGF), вырабатывается и секретируется различными типами клеток. Основные эффекты этого фактора роста - стимуляция васкулогенеза (образования сосудов *de novo*) и ангиогенеза (образования сосудов из уже существующих сосудов).

Данные об экспрессии VEGF в маточных рудиментах при аплазии матки и влагалища и в рудиментарном роге при однорогой матке представлены на рис. 4.3.9, в таблице 4.3.9 и на диаграмме 4.3.9. В эпителии желез эндометрия и строме эндометрия функционирующего маточного рудимента отмечается умеренная и выраженная апикальная экспрессия VEGF (рис 4.3.9 А), в миоцитах мышечного слоя функционирующих маточных рудиментов

экспрессия VEGF была умеренной (преимущественно – 2 балла) (рис 4.3.9 Б), экспрессия VEGF в миоцитах мышечного слоя нефункционирующих маточных рудиментов была неоднородной: в 25% экспрессия VEGF была выраженной (преимущественной 3 балла) (рис 4.3.9 В), в 75% - практически отсутствовала (рис 4.3.9 Г), экспрессия VEGF в миоцитах мышечного слоя рудиментарного рога однорогой матки была умеренной (преимущественно – 2 балла) (рис 4.3.9 Г).

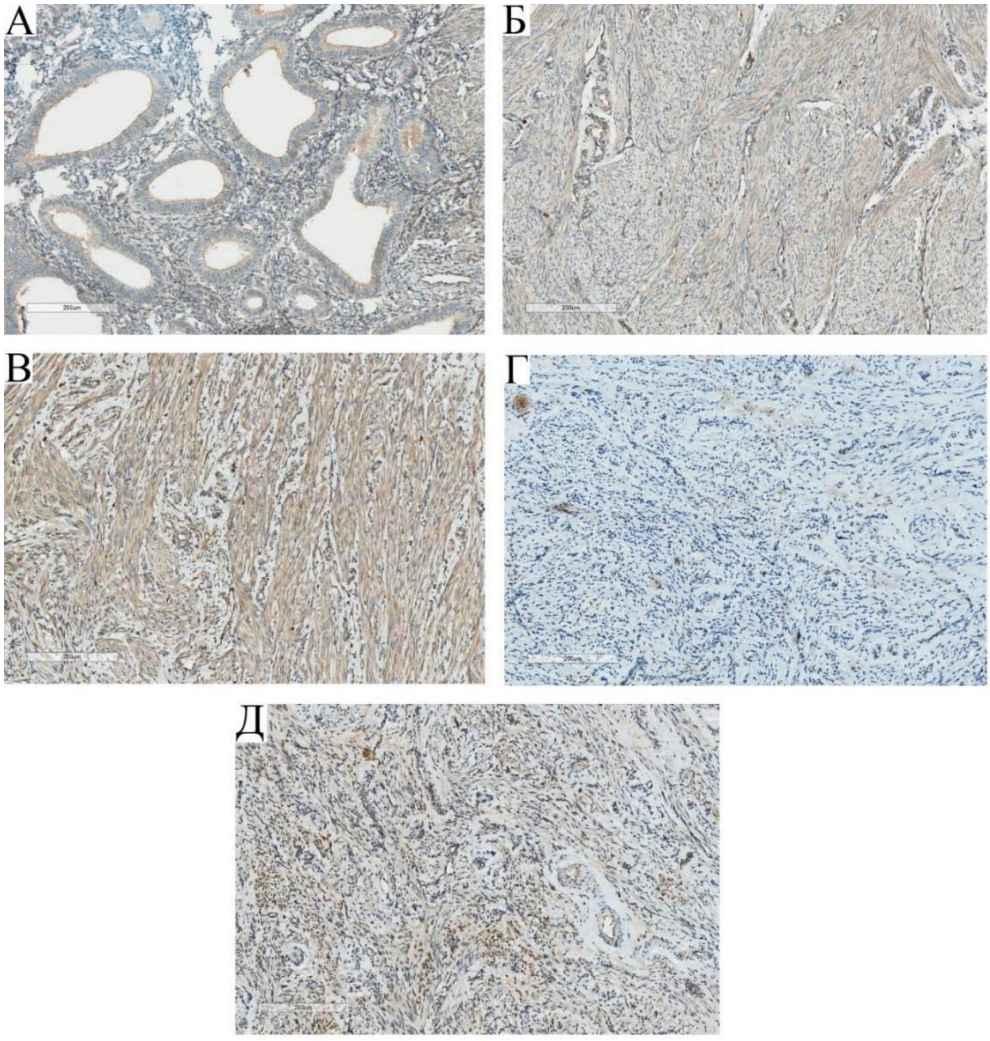

Рисунок 4.3.9. Экспрессия VEGF в функционирующих маточных рудиментах и однорогой матке. А. Экспрессия VEGF в эндометрии функционирующего рога, Б. Экспрессия VEGF в миометрии функционирующего рудимента, В, Г. Экспрессия VEGF в нефункционирующих маточных рудиментах. Д. Экспрессия VEGF в рудиментарном роге при однорогой матке, х 100.

Таблица 4.3 9.

Экспрессия VEGF в исследуемых группах.

№ образца	Экспрессия VEGF, баллы			
	Однорогая матка	нефункционирующий рудимент	функционирующий рудимент	
			Миоциты	Слизистая оболочка
1	2	3	3	3
2	1	0	2	3
3	0	3	2	2
4	1	1	3	3
5	2	0	2	2
6	2	0	2	3
7	1	3	2	3
8	0	0	1	3
9	0	0	3	3
10	1	0	2	3
11	1	0	3	2
12	1	0	3	1
13	2	0	1	3

Диаграмма 4.3 9.

Экспрессия VEGF в исследуемых группах.

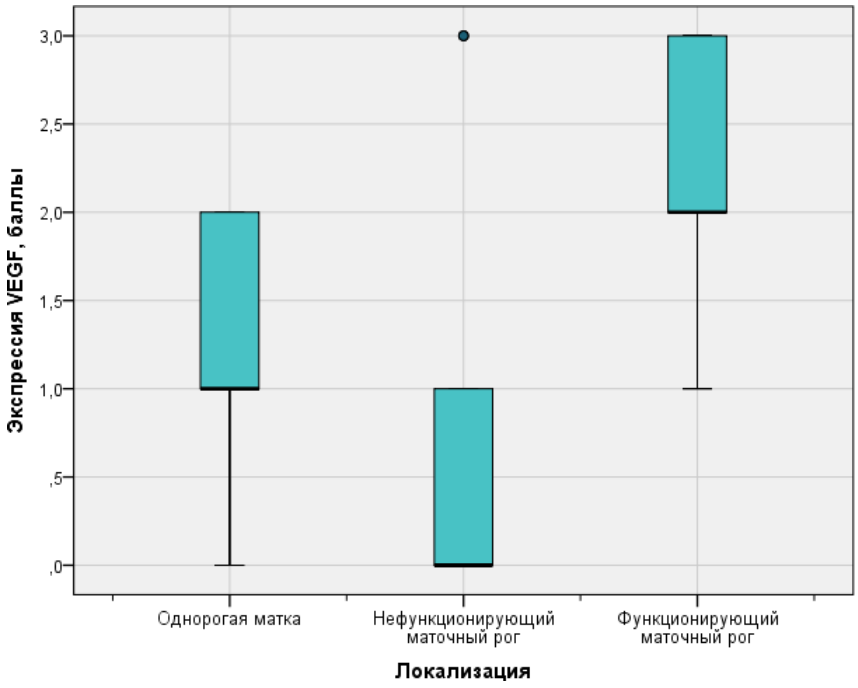

При сравнении экспрессии VEGF в миоцитах исследуемых групп не было выявлено статистически значимых различий между рудиментами при аплазии матки и влагалища и рудиментарными рогами однорогой матки, $p <= 0,05$. При сравнении миоцитов нефункционирующих и функционирующих маточных рудиментов в отношении экспрессии данного маркера выявлены статистически значимые различия $p < 0,05$ (таблица 4.3.9, диаграмма 4.3.9).

Экспрессия CD117

CD117 представляет собой мембранную тирозинкиназу, являющуюся рецептором так называемого стволового фактора роста, цитокина, который еще называется c-kit лиганд. Связывание с лигандом включает тирозинкиназу, что приводит к активации сигнальных путей, регулирующих жизнеспособность, пролиферацию и дифференцировку клеток и другие процессы. Продукт гена KIT. Известно несколько сплайс-вариантов. Экспрессирован на поверхности гематопоэтических стволовых клеток, специфическим маркером которых первоначально считался. Позже обнаружен в плазматической мембране некоторых других клеток. В частности, выявлен в клеточных мембранах миоцитов нормальной матки и рогов, где предположительно участвует в регуляции ритма сокращений, возможно клеток-пейсмейкеров. В рудиментах матки ранее не исследовались. Изменённые формы рецептора ассоциированы с некоторыми типами рака.

Данные об экспрессии CD117 в маточных рудиментах при аплазии матки и влагалища и в рудиментарных рогах однорогой матки представлены на рис. 4.3.10, в таблице 4.3.10 и на диаграмме 4.3.10. Экспрессии CD117 в миоцитах однорогой матки, миоцитах и эндометрии функционирующих маточных рудиментов и миоцитов части нефункционирующих маточных рудиментов практически не отмечалось (единичные клетки) (рис 4.3.10 А-В), однако, в части нефункционирующих маточных рудиментов (30%) отмечалась более выраженная экспрессия CD 117, до 10% гладкомышечных клеток (рис 4.3.10 Г).

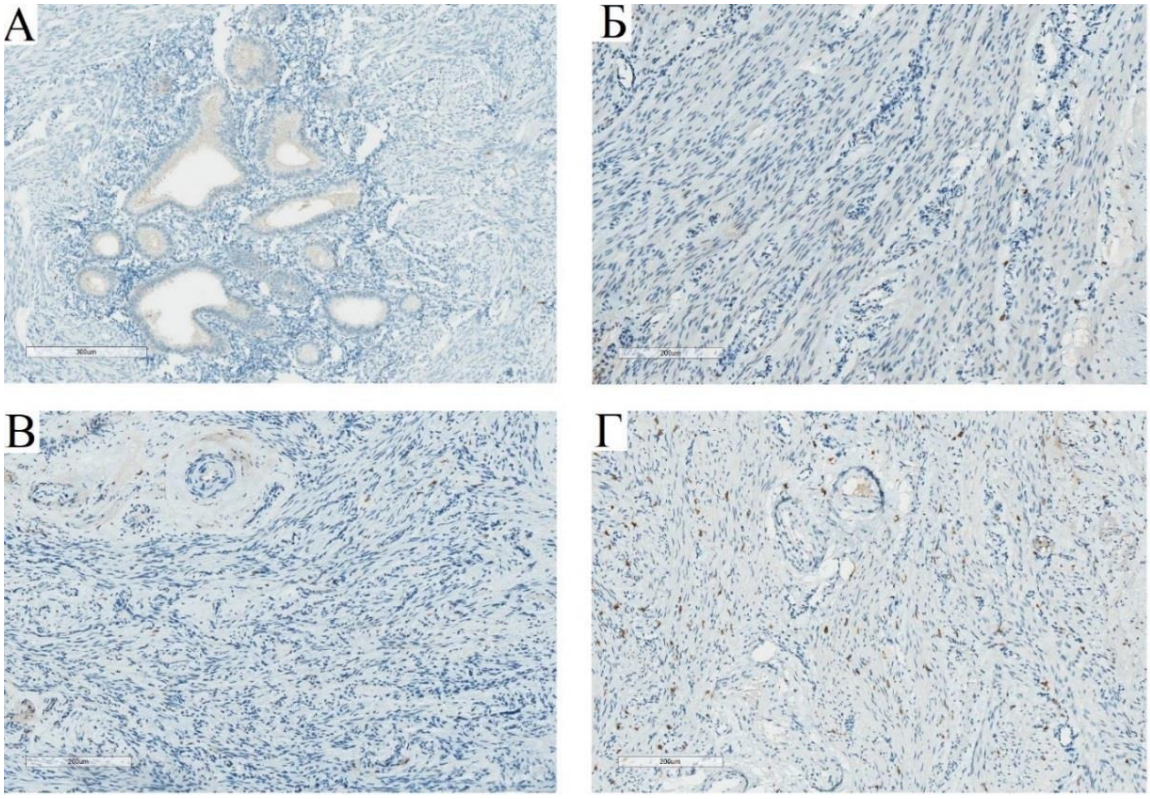

Рисунок 4.3.10. Экспрессия CD 117 в маточных рудиментах и однорогой матке. А. Экспрессия CD 117 в функционирующих маточных рудиментах, Б. Экспрессия CD 117 в однорогой матке, В,Г. Экспрессия CD 117 в нефункционирующих маточных рудиментах, х 100

В то же время, статистически значимых различий между экспрессией CD117 в миоцитах однорогой матки и маточных рудиментов не выявлено, $p>0,05$. Кроме того, не выявлено статистически значимых различий при сравнении экспрессии CD 117 в миоцитах функционирующих и нефункционирующих маточных рудиментов, $p>0,05$ (табл. 4.3.10, диаграмма 4.3.10).

Таблица 4.3.10.

Экспрессия CD117 в исследуемых группах.

№ образца	Экспрессия CD117, %			
	Однорогая матка	нефункционирующий рудимент	функционирующий рудимент	
			миоциты	Слизистая оболочка
1	0	0	0	0
2	1	2	3	2
3	0	5	1	0
4	1	2	0	5
5	2	7	0	2
6	0	0	2	1
7	0	10	5	5
8	0	2	2	0
9	0	1	0	0
10	0	0	0	0
11	1	0	1	1
12	0	0	0	0
13	2	0	0	0

Диаграмма 4.3.10.

Экспрессия CD117 в исследуемых группах.

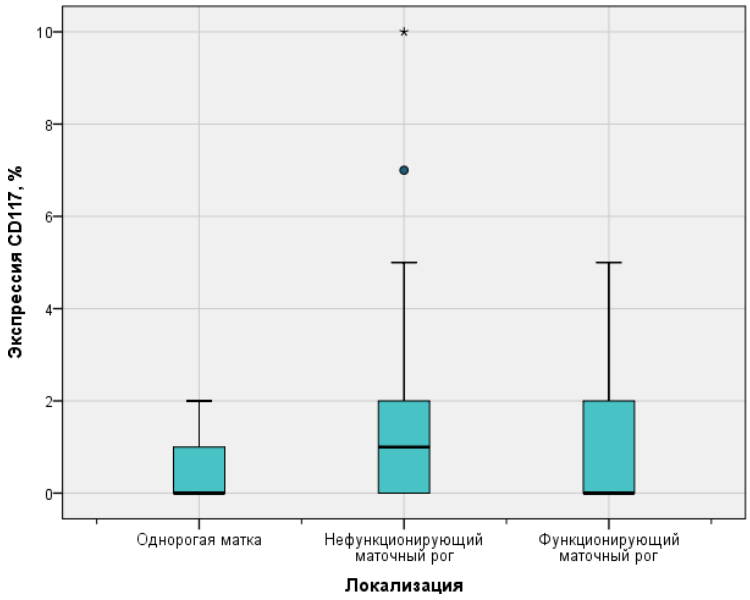

Экспрессия LGR 5

LGR5 (leucine-rich repeat-containing G-protein coupled receptor 5), известный также как ассоциированный с G-белком рецептор 49 (GPR49) или ассоциированный с G-белком рецептор 67 (GPR67) – мембранный белок, кодируемый геном LGR5. Долгое время считался орфанным рецептором, т.е. рецептором, лиганды которого не известны, но сейчас по крайней мере один класс природных лигандов стал известен – это 3 секретируемых белка R-спондина, которые являются агонистами важнейшего Wnt-катенинового сигнального пути. Экспрессируется во многих региональных стволовых клетках, в частности в стволовых или прогениторных клетках эндометрия.

Результаты иммуногистохимического исследования экспрессии LGR5 в маточных рудиментах при аплазии матки и влагалища и в рудиментарных рогах однорогой матки представлены на рис. 4.3.11, в таблице 4.3.11 и на диаграмме 4.3.11. Выраженная Экспрессия LGR 5 отмечалась в апикальной поверхности клеток железистого эпителия эндометрия функционирующего маточного рудимента (преимущественно 3 балла) (рис 4.3.11 А), в миоцитах мышечного слоя функционирующих маточных рудиментов (1-2 балла) (рис 4.3.11 Б), в миоцитах нефункционирующих маточных рудиментов экспрессия LGR 5 была разнородной: в 40% таких рудиментов она была выраженной (3 балла) (рис 4.3.11 В), в 60% - практически отсутствовала (рис 4.3.11 Г), в миоцитах однорогой матки экспрессии LGR5 практически не отмечалось (рис 4.3.11 Д). Статистически значимых различий между экспрессией LGR5 в миоцитах однорогой матки и маточных рудиментов выявлено не было, $p>0,05$ (табл. 4.3.11, диаграмма 4.3.11). Кроме того, не выявлено статистически значимых различий при сравнении экспрессии LGR5 в миоцитах функционирующих и нефункционирующих маточных рудиментов, $p = 0.5406$.

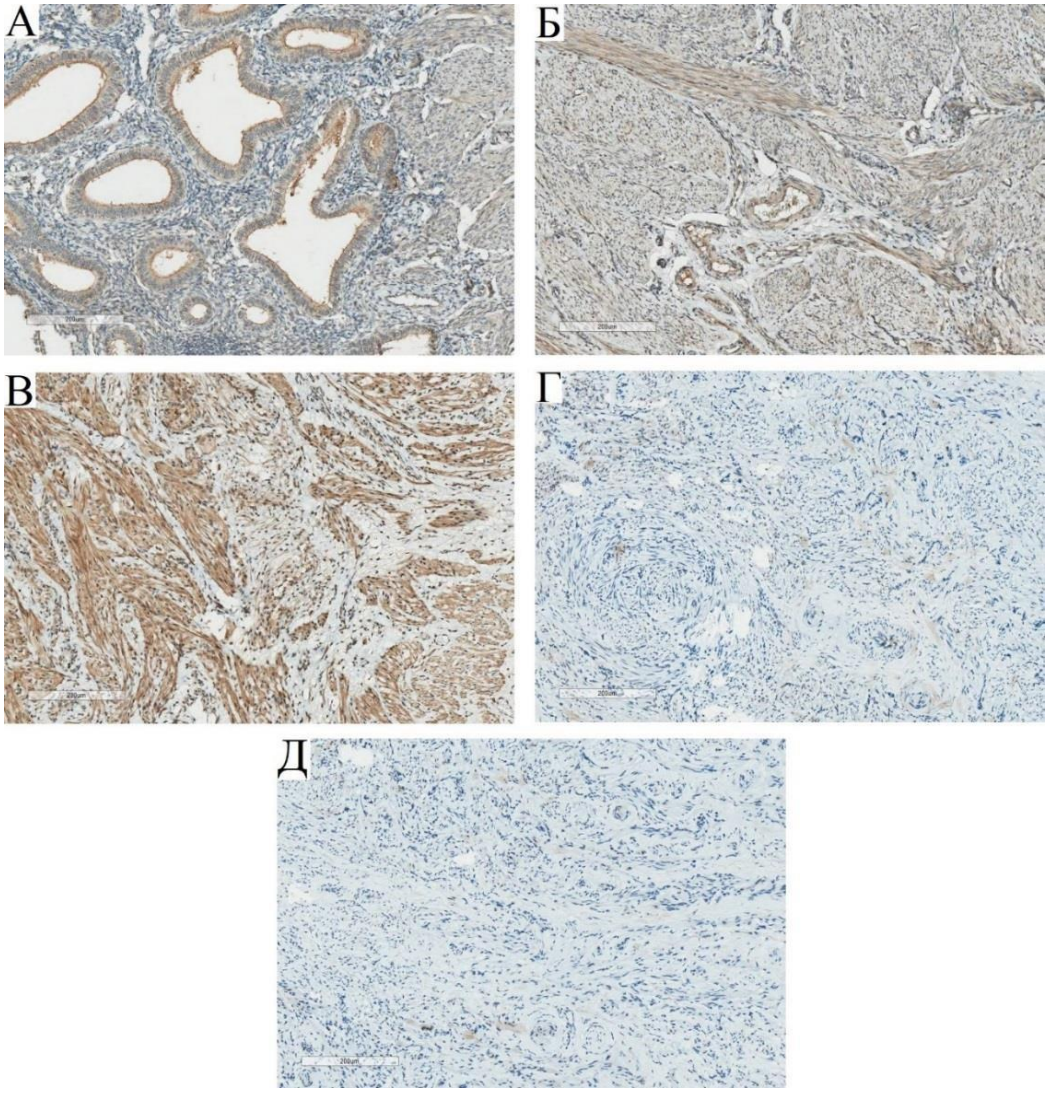

Рисунок 4.3.11. Экспрессия LGR5 в маточных рудиментах и однорогой матке. А. Экспрессия LGR 5 в эндометрии функционирующих рудиментов, Б. Экспрессия LGR 5 в миометрии функционирующих рудиментов. В,Г. Экспрессия LGR5 в нефункционирующих рудиментах, Д. Экспрессия LGR 5 в однорогой матке х 100.

Таблица 4.3.11.

Экспрессия LGR5 в исследуемых группах.

№ образца	Экспрессия LGR5, баллы			
	Однорогая матка	нефункционирующий рудимент	функционирующий рудимент	
			миоциты	Слизистая оболочка
1	0	3	1	3
2	1	0	2	3
3	0	3	2	2
4	1	0	1	3
5	2	0	0	2
6	0	0	1	3
7	0	3	1	3
8	0	3	1	3
9	0	1	2	3
10	0	0	1	3
11	1	3	2	2
12	0	0	1	1
13	2	0	2	3

Диаграмма 4.3.11.

Экспрессия LGR5 в исследуемых группах.

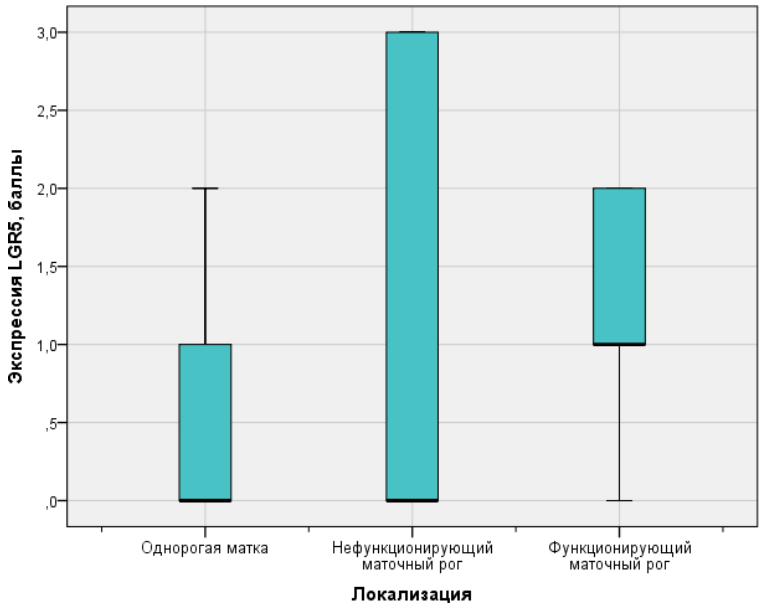

Экспрессия LHX9

Белок LHX9 (LIM/homeobox protein) является продуктом гена LHX9 и экспрессируется в основном в женских и мужских половых железах, сетчатке и головном мозге. Играет важную роль в развитии этих органов. Экспрессии в функционирующих и нефункционирующих маточных рудиментах, в рудиментарном роге при однорогой матке не выявлено (рис 4.3.12).

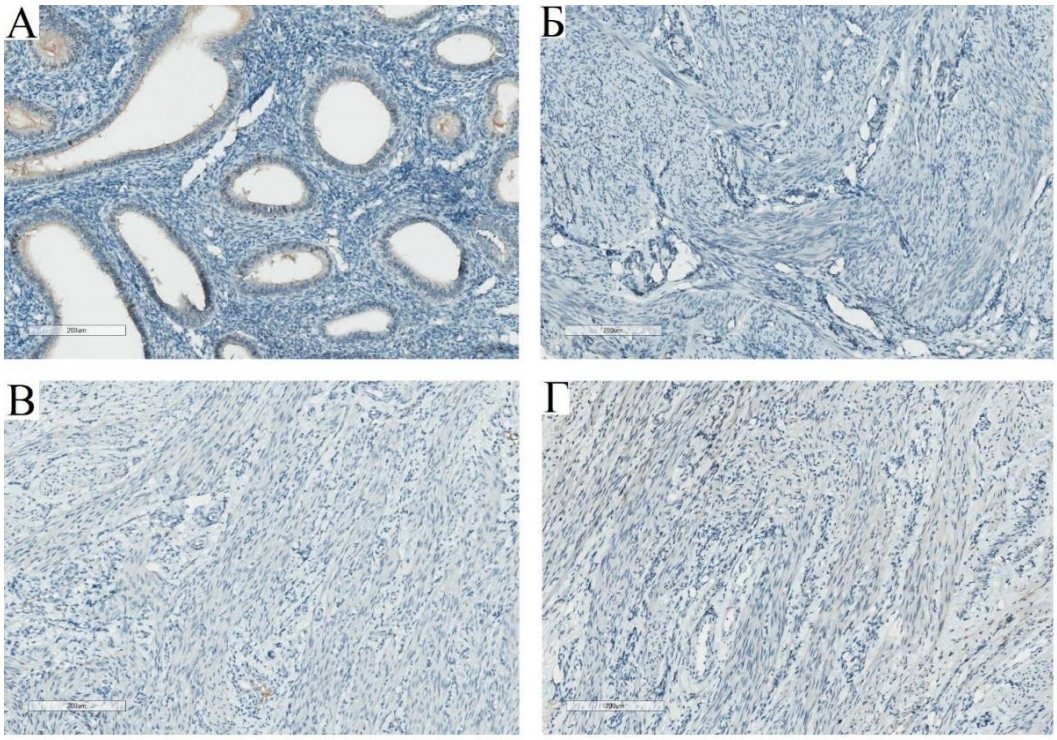

Рисунок 4.3.12. Экспрессия LHX9 в маточных рудиментах и рудиментарном роге при однорогой матке. А. Экспрессия LHXx9 в эндометрии функционирующего маточного рудимента, Экспрессия LHX9 в миометрии функционирующего рудимента, В Экспрессия LHX9 в нефункционирующем маточном рудименте, Г. Экспрессия LHXx9 в рудиментарном роге при однорогой матке, х 100

Экспрессия Ki-67

Ki-67 – большой ядерный белок, у человека является продуктом гена MKI67. Основных сплайс вариантов два, молекулярной массой 320 и 350 кДа, но есть несколько минорных сплайс-вариантов, которые, возможно, отличаются

по функциям. Ki-67 является маркером пролифелирующих клеток. В интерфазе небольшие количества белка наблюдаются в ядрышке, а в митозе Ki-67 в значительно больших количествах участвует в построении рибонуклеопротеиновой оболочки хромосом. Количественно уровень экспрессии Ki-67 в ткани или культуре клеток оценивается следующим образом: количество клеток в поле зрения, активно экспрессирующих этот белок, делится на общее количество клеток в поле зрения и умножантся на 100%. Подсчитываются клетки в достаточном для репрезентативности количестве полей зрения.

В эпителии желез эндометрия и строме эндометрия функционирующего маточного рудимента отмечается умеренная и высокая экспрессия Ki-67 (50-60%, (рис 4.3.13 А), в миоцитах мышечного слоя функционирующих маточных рудиментов экспрессия Ki-67 была низкой (0-8%) (рис 4.3.13 Б), экспрессия Ki-67 в миоцитах мышечного слоя нефункционирующих маточных рудиментов была низкой (0-5%) (рис. 4.3.13 В,Г), экспрессия Ki-67 в миоцитах мышечного слоя однорогой матки была низкой (0-3%) (рис 4.3.13 Г).

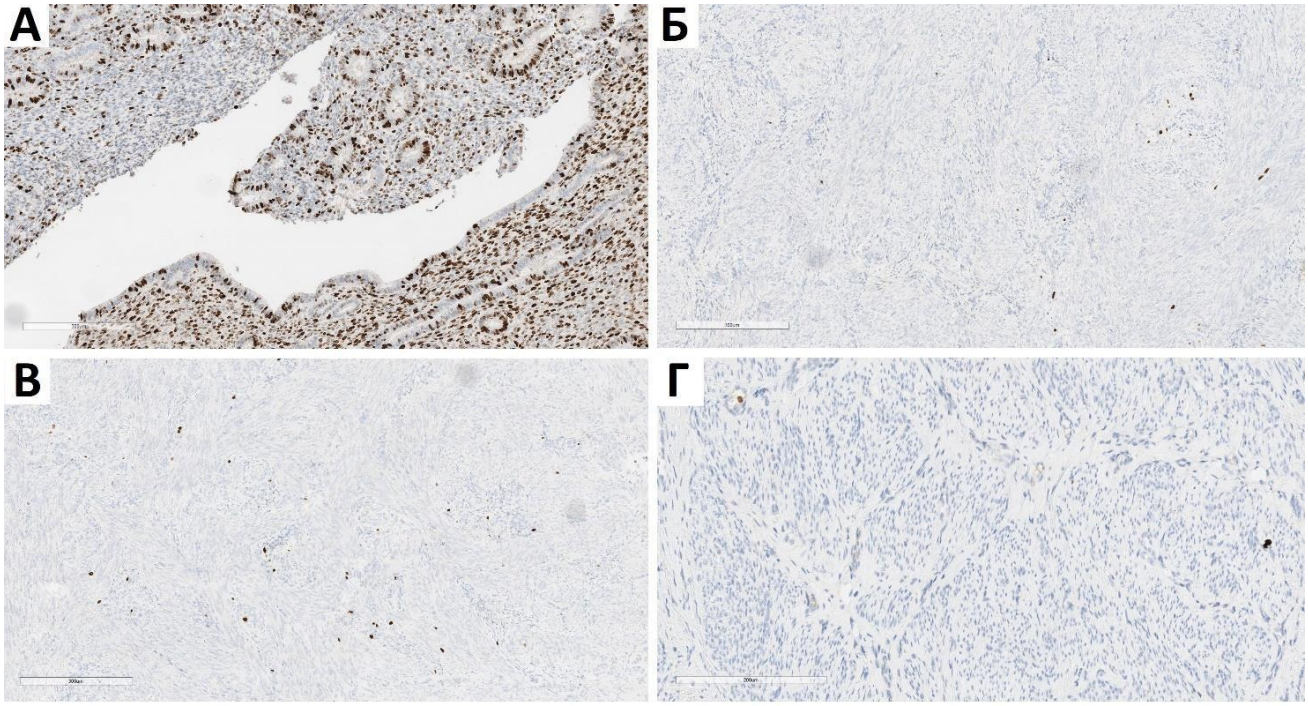

Рисунок 4.3.13. Экспрессия Ki-67 в маточных рудиментах и однорогой матке. А. Экспрессия Ki-67 в эндометрии функционирующего маточного рудимента, Б. Экспрессия ki-67 в миометрии функционирующего рога, В Экспрессия в

нефункционирующих маточных рудиментах, Г. Экспрессия Ki-67 в однорогой матке, х 100.

При сравнении экспрессии Ki-67 в миоцитах маточных рудиментов при аплазии матки и влагалища и рудиментарного рога однорогой матки не было выявлено статистически значимых различий, p> 0,05. При сравнении миоцитов нефункционирующих и функционирующих маточных рудиментов в отношении экспрессии данного маркера также не выявлены статистически значимые различия p>= 0,05 (таблица 4.3.13, диаграмма 4.3.13).

Таблица 4.3.13.

Экспрессия Ki-67 в исследуемых группах.

№ образца	Экспрессия Ki-67, %			
	Однорогая матка	нефункционирующий рудимент	функционирующий рудимент	
			Миоциты	Слизистая оболочка
1	2	0	0	50
2	1	1	5	40
3	0	6	1	60
4	3	8	0	65
5	0	0	5	40
6	0	0	1	55
7	0	0	0	60
8	0	5	0	45
9	0	1	0	60
10	1	1	1	45
11	1	0	5	50
12	0	0	0	55
13	2	0	0	40

Экспрессия Ki-67 в миометрии функционирующих, нефункционирующих маточных рудиментов, а также миоцитах однорогой матки была низкой (от 0 до 8%), и, хотя статистически значимой разницы в значениях пролиферативного индекса выявлено не было (p>0,05), отмечалась тенденция к более высокой экспрессии Ki-67 в миоцитах функционирующих маточных рудиментов по сравнению с мышечной тканью нефункционирующих маточных рудиментов и

однорогой матки (1%, 0,5% и 0,3% соответственно). Эти данные могут свидетельствовать о возможном более высоком базовом уровне пролиферативной активности, которая может быть потенцирована активацией прогениторных клеток, маркеры которых, как было показано в нашем исследовании, экспрессируются более интенсивно в функционирующих маточных рудиментах.

Диаграмма 4.3.13.

Экспрессия Ki-67 в исследуемых группах.

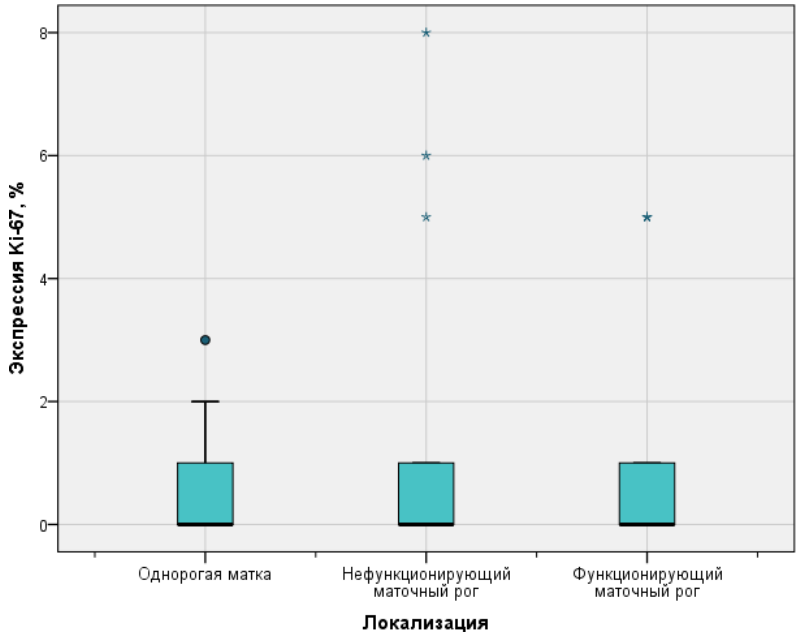

По результатам исследования, ткань маточных рудиментов имеет явные признаки нарушения гистогенеза, однако, при этом, активна и содержит клетки, экспрессирующие рецепторы эстрогенов и прогестерона, клетки, экспрессирующие VEGF, малодифференцированные клетки-предшественники или стволовые клетки.

Экспрессию маркеров прогениторных клеток CD 117, LGR5, LHX9, Ki67 и Oct4 нельзя назвать однородной для всех типов нарушения формирования матки. Однако следует отметить, что если экспрессия LHX9 и Oct4 не была отмечена в нефункционирующих маточных рудиментах, а в функционирующих маточных рудиментах слабо выражена, как в эндометрии, так и в миоцитах, то

в отношении CD117 и LGR5 наблюдались пациентки, у которых отмечалась положительная экспрессия данных маркеров в мышечных и/или эндометриальных клеток. В то же время, экспрессия этих маркеров не была синергичной. Если в отношении CD 117 была позитивной только часть нефункционирующих маточных рудиментах, а остальные наблюдения были отрицательными, то экспрессия LGR 5, напротив, чаще была положительной, чем отрицательной и низкий уровень экспрессии данного маркера отмечался только в части нефункционирующих маточных рудиментах и однорогих матках.

Также неоднородной можно назвать экспрессию таких маркеров как VEGF, ER-alpha и ER-beta, особенно в отношении нефункционирующих маточных рудиментов. При анализе экспрессии нефункционирующих маточных рудиментов было выявлено, что одни из них демонстрируют более высокую (выраженную), а другие – более низкую (умеренную и низкую) экспрессию данных маркеров. При этом следует отметить, что практически все наблюдения различной экспрессии маркеров в двух типах нефункционирующих маточных рудиментов имели корреляционную зависимость: нефункционирующие рудименты с более высокой экспрессией CD 177 и более высокой экспрессией LGR5 имели более высокие показатели экспрессии ER-alpha и ER-beta и более высокую экспрессию VEGF, что может характеризовать их более высокую «потенцию» к росту из-за более высокого содержания прогениторных клеток, потенциала к ответу на стимулирующее влияние эстрогенов и большие возможности кровоснабжения гладкомышечной ткани в связи с повышенной экспрессией VEGF. В то же время монотонно высокая экспрессия PgR-A и PgR-B, а также отсутствие экспрессии LHX9 и Oct4, скорее всего, свидетельствуют о том, что в росте маточных рудиментов и развитии патологических состояний на их территории данные белки не участвуют.

При окрашивании антителами против маркеров стволовых клеток: Oct4, Nanog, LHX9, CD117 – в миометрии и эндометрии выявляются экспрессирующие их клетки, способные порождать новые клоны миоцитов. Эти стволовые клетки присутствуют в миометрии и эндометрии, несмотря на глубокие дистрофические изменения и нарушение гистогенеза. Они могут претерпевать клональную экспансию (размножение) и обеспечивать рост маточных рудиментов.

Результаты экспрессии маркеров плюрипотентных клеток в биоптатах маточных рудиментов и рудиментарном роге представлены в таблице 4.3.14, а также в приложении 2:

Таблица 4.3.14.

Экспрессия иммуногистохимических маркеров.

Маркер	Рудимент нефункционирующий	Рудимент функционирующий	Рудиментарный рог однорогой матки	Описание маркера
CD117	В части НФР экспрессирующих клеток нет или очень мало. В других НФР (около 30%) наблюдается более выраженная экспрессия маркера (до 10% клеток миометрия).	Экспрессирующих клеток нет или очень мало (единичные клетки).	Экспрессирующих клеток нет или очень мало (единичные клетки).	Другие названия: рецептор фактора роста тучных и стволовых клеток, SCFR, протоонкоген c-KIT. Повышенная экспрессия в случае мутации – риск рака. Маркер интерстициальных клеток Кахаля. Присутствуют в нормальной матке и рогах в мышечном слое, где участвуют в регуляции сокращений, возможно играют роль пейс-мейкеров. В рудиментах матки ранее не исследовались (?).
ER-alpha	В 35% рудиментов выраженная экспрессия в	Выраженная ядерная экспрессия ER-alpha	В миоцитах умеренная экспрессия (110-	Рецептор эстрогенов альфа, ядерный фактор транскрипции.

	миоцитах (270-300 баллов), в 65% - слабая или умеренная (90-130 баллов).	отмечалась в эпителии желез эндометрия (250-290 баллов), умеренная - в строме эндометрия (170-200 баллов). В миоцитах мышечного слоя экспрессия ER-alpha составила (150-210 баллов).	130%).	Выявляется и в цитоплазме и, возможно в плазматической мембране. Опосредует «классические» эффекты эстрогенов, связанные с развитием половых органов и полового поведения, а также множество метаболических функций в разных тканях и органах.
ER-beta	В 30% рудиментов выраженная экспрессия в миоцитах, в 70% экспрессия отсутствует.	Выраженная апикальная экспрессия эпителии желез эндометрия, умеренная - в строме эндометрия. В миоцитах мышечного слоя экспрессия ER-beta выраженная.	Выраженная экспрессия в миоцитах.	Рецептор эстрогенов бета, ядерный фактор транскрипции. Выявляется и в цитоплазме и, возможно в плазматической мембране. Опосредует «классические» эффекты эстрогенов (несколько отличные от таковых, регулируемых через ER-alpha), связанные с развитием половых органов и полового поведения, а также множество метаболических функций в разных тканях и органах.
Oct4*	Возможно экспрессируется в ядрах отдельных клеток из числа образующих зачатки эндометрия.	Экспрессируется в ядрах и цитоплазме части клеток, выстилающих зачатки эндометриальной полости.	Экспрессируется в ядрах отдельных клеток из числа образующих зачатки эндометрия.	Маркер плюрипотентности. В ЭСК и ИПСК является ядерным мастер фактором транскрипции, обеспечивающим совместно с двумя другими мастер транскрипционными факторами Sox2 и Nanog поддержание клетки в недифференцированном, “стволовом” состоянии. Экспрессия
Oct4**	Возможно экспрессируется в ядрах отдельных клеток из числа образующих зачатки эндометрия.	Экспрессируется в ядрах небольшой части клеток, выстилающих зачатки эндометриальной	Возможно экспрессируется в ядрах отдельных клеток из числа образующих зачатки	

		полости.	эндометрия.	в соматических клетках в виде ядерных и цитоплазматических сплайс вариантов может происходить при репрограммировании. Экспрессируется в некоторых раковых клетках, возможно в раковых стволовых клетках.
Nanog*	Не экспрессируется.	Экспрессируется в цитоплазме части клеток некоторых зачатков эндометрия.	Экспрессируется в цитоплазме и ядрах части клеток некоторых зачатков эндометрия.	Маркер плюрипотентности. В ЭСК и ИПСК является мастер фактором транскрипции, обеспечивающим совместно с двумя другими мастер транскрипционными факторами Oct4 и Sox2 поддержание клетки в недифференцированном, “стволовом” состоянии. Экспрессируется на определенных стадиях морфогенеза, в том числе в эмбриональном развитии женских половых органов. Экспрессия в соматических клетках в виде ядерных и цитоплазматических сплайс вариантов может происходить при репрограммировании. Экспрессируется в некоторых раковых клетках, возможно в раковых стволовых клетках.
Nanog**				

* - первое окрашивание

** - второе окрашивание

4.4. Иммуноцитохимическое определение экспрессии Nanog клетками, выделенными из маточных рудиментов

Nanog является одним из гомеозисных белков, играющих определяющую роль в морфогенезе всех животных, растений и организмов других таксономических групп. Эти белки содержат гомеодомен – последовательность из 60 аминокислотных остатков, кодируемую последовательностью из примерно 180 нуклеотидов, составляющих гомеобокс (homeobox). Гомеодомен обеспечивает прочную связь белков этой группы с ДНК. Nanog, как и другие гомеозисные белки, является транскрипционном фактором, регулирующим экспрессию больших групп генов в процессе онтогенеза. Наряду с Oct-4 b Sox-2, Nanog является транскрипционным мастер-фактором в эмбриональных стволовых клетках. Он играет ключевую роль в морфогенезе и на нескольких более поздних стадиях развития млекопитающих, в том числе человека.

Мы исследовали экспрессию Nanog клетками, выделенными из функционирующего и нефункционирующего маточных рудиментов, удаленных у пациентки с аплазией матки и влагалища, а также из рудиментарного рога однорогой матки.

Имеющиеся антитела хорошо взаимодействовали с индуцированными плюрипотентными стволовыми клетками в культуре. Клетки экспрессирующие Nanog были выделены только из функционирующего рудимента. Результаты представлены на рис. 4.3.14, где на левых панелях представлены результаты окраски этих клеток, а на правых – результаты для индуцированных плюрипотентных клеток, которые заведомо экспрессируют Nanog (положительный контроль). Верхние панели – окраска ядерным красителем DAPI, средние – антителами против Nanog, а нижние – наложение первых и вторых. Хорошо видно, что часть клеток, выделенных из функционирующего маточного рудимента, показывают ядерную экспрессию этого транскрипционного фактора, хотя и менее выраженную по сравнению с индуцированными плюрипотентными клетками.

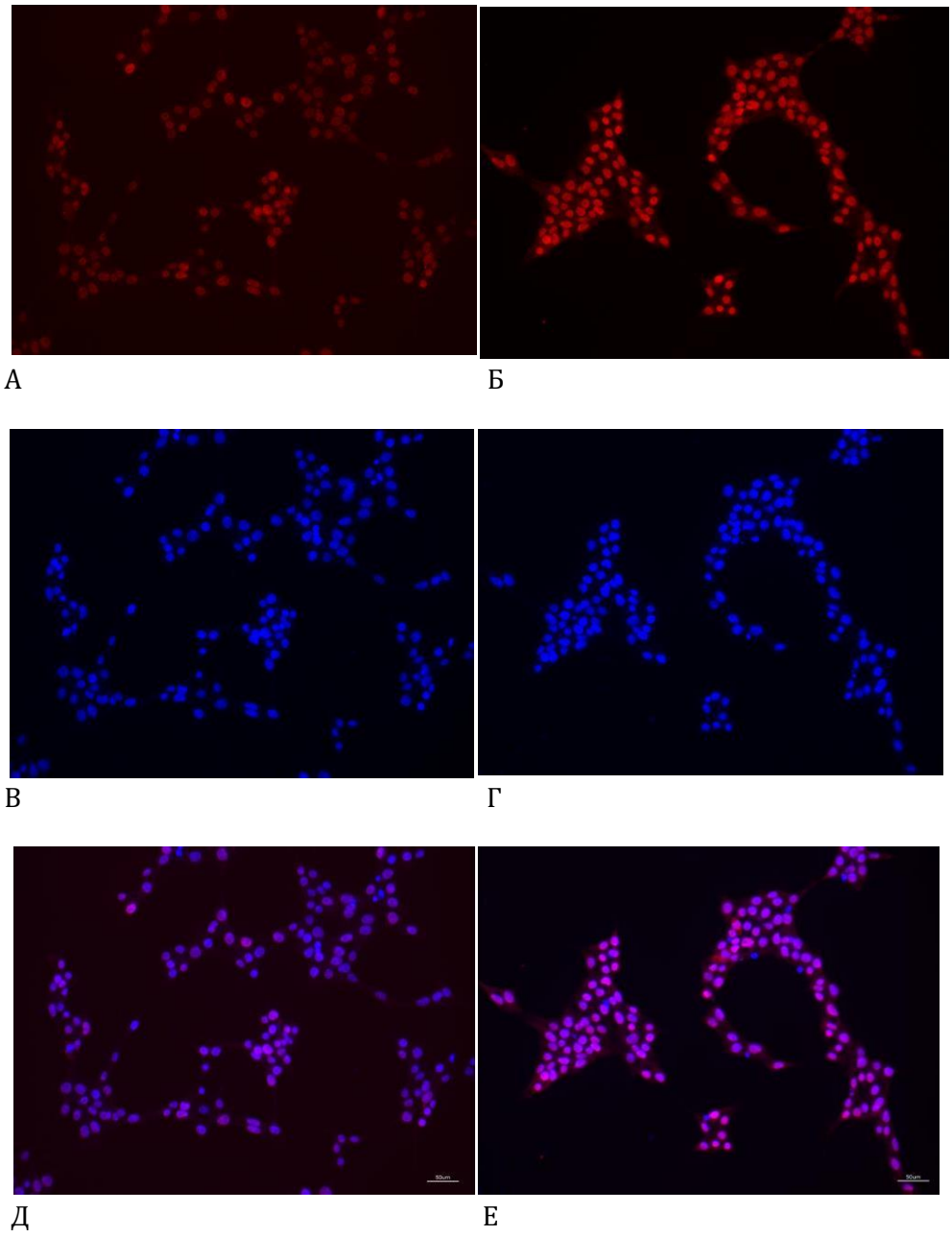

Рис. 4.3.10. Экспрессия Nanog клетками, изолированными из функционирующего маточного рудимента пациентки с аплазией матки и влагалища. Левые панели: экспрессия Nanog клетками функционирующего маточного рудимента. А – Nanog; В – ядерный краситель DAPI; Д – наложение А и В. Правые панели: экспрессия Nanog индуцированными плюрипотентными клетками (положительный контроль). Б – Nanog; Г – ядерный краситель DAPI; Е – наложение Б и Г. х100.

В сочетании с данными по иммуногистохимическому исследованию экспрессии Oct-4, данные по экспрессии Nanog говорят о том, что часть клеток по крайней мере некоторых рудиментов экспрессируют эмбриональные маркеры, характерные для недифференцированных стволовых клеток, находящихся на ранней стадии развития. Мы выявили такие клетки только в функционирующих рудиментах, что позволяет высказать другую гипотезу, заключающуюся в том, что все или часть экспрессирующих эмбриональные мастер транскрипционные факторы клеток являются плюрипотентными.

Экспрессия маркеров стволовых клеток в маточных рудиментах, позволяет различить: потенциально «молчащие» и потенциально «растущие» миоциты маточных рудиментов.

Присутствие клеток со свойствами стволовости (плюрипотентности) могут претерпевать клональную экспансию (размножение) и обеспечивать рост маточных рудиментов. Клональная экспансия стволовых клеток может лежать в основе таких патологий как миома и эктопический эндометриоз.

ГЛАВА 5. Обсуждение результатов собственных исследований

Аномалии развития матки являются структурными вариациями, отличающимися от нормальной анатомии, которые формируются в результате нарушения нормального эмбриогенеза. Каждый из анатомических вариантов структурных аномалий соответствует эмбриональным стадиям, на которых произошла остановка развития. Наиболее ранняя - это стадия закладки половых протоков, затем рост и слияние парных протоков между собой, в завершение происходит редукция срединной маточно-влагалищной перегородки и формирование однополостной матки. [5, 26, 38, 39, 43]

Понимание стадий эмбрионального развития позволяет идентифицировать анатомический вариант аномалии гениталий, с целью последующего хирургического лечения и восстановления репродуктивной функции. [129]

Этиология и патогенез врожденных аномалий матки и влагалища малоизучены. Большинство авторов считают (Курило Л.Ф., 2007; Acien P., 2006; Marc A Levitt, 2007), что ведущую роль в генезе аномалий матки и влагалища играют наследственные факторы, воздействие экзогенных (физических, химических и биологических агентов) и эндогенных тератогенных факторов. [5, 26, 38, 54, 109, 129]

Причинами формирования аплазии матки и влагалища - является остановка физиологических процессов пролиферации и дифференциации тканей на самых ранних этапах эмбриогенеза. Эмбриональное развитие матки и влагалища находится под стимулирующим влиянием женских половых гормонов, а также множества внутриклеточных и локальных факторов регуляции, синтезируемых самими клетками развивающихся эмбриональных тканей. Нарушение апоптоза клеток в физиологически редуцируемых тканях, снижение васкуляризации и иннервации - приводят к глубоким структурным

нарушениям и изменениям функциональных свойств развивающихся тканей. [20, 38, 39, 43, 121-123, 127-131]

При обследовании у большинства пациенток с аплазией матки и влагалища выявлены сочетанные аномалии мочевой системы (51,5%), аномалии сердца (21%), аноректальные пороки (9.5%).

Изучению отягощенной наследственности посвящены единичные работы, неизвестна роль генетических, гормональных факторов и сочетания дисгенезии яичников (гонад) при полной аплазии матки. [28, 128, 132-138]

Проведенная нами цитогенетическая диагностика (определение кариотипа в лимфоцитах крови) у 37 пациенток, позволила выявить мозаицизм моносомии Х хромосомы (45,/46,XX) в 12,5% наблюдений. При молекулярно-генетическом исследовании методом FISH определен мозаицизм по моносомии Х хромосомы (45,X/46,XX) у большего числа 27% пациенток; делеция короткого плеча Х-хромосомы (delXp) у 5%, что свидетельствует о необходимости проведения молекулярно-генетического обследования всех пациенток с аплазией матки и влагалища именно методом FISH.

У пациенток с мозаицизмом Х хромосомы выявлены признаки дисгенезии яичников (снижения овариального резерва) – по данным УЗИ, подтвержденные при лапароскопии. Полученные нами данные о сочетании дисгенезии яичников (гонад) с аплазией матки и влагалища, указывают о необходимости комплексного клинического обследования и проведения цитогенетической диагностики, молекулярно-генетической диагностики, с целью определения различных форм хромосомных аномалий и хромосомного мозаицизма.

Молекулярно – генетическое исследование методом FISH является наиболее информативным и рекомендовано для выявления мозаицизма всем пациенткам при аплазии матки и влагалища. У пациенток с моносомией Х

хромосомы выявлена корреляция между степенью мозаицизма и аплазией матки: при низкопроцентном мозаицизме (5%) маточные рудименты были функционирующие, при более высокой степени мозаицизма (12-20%) – маточные рудименты нефункционирующие и наблюдались признаки дисгенезии яичников (яичники уменьшены в размерах, фолликулярный аппарат снижен).

Отечественный эмбриолог профессор Светлов П.Г. экспериментально изучил влияние тератогенов на развитие эмбрионов в критические периоды развития. (П. Г. Светлов, Л.С. Персианинов, Н. Л. Гармашева: «Антенатальная профилактика заболеваемости плода и перинатальной смертности» 1968г). [39]

Принимая во внимание, что матка и влагалище развиваются из парных Мюллеровых протоков, необходимо учитывать, что при полной или частичной аплазии персистируют рудиментарные образования (тяжи или валики), сформированные на соответствующих этапах эмбрионального развития. [38, 39, 43, 121-123, 127-131]

Клинические данные свидетельствуют о целесообразности ранней диагностики, верификации анатомических вариантов аплазии матки и маточных рудиментов, оценки возможного пролиферативного роста и проявления функциональной активности.

Нами впервые применен метод 3 D УЗИ у пациенток с аплазией матки и влагалища для уточнения размеров и структуры маточных рудиментов, наличия эндометриальной полости и определения сосудистого кровотока с целью оперативного лечения (патент на изобретение RU 2746663). С помощью ультразвуковой допплерографии нами впервые выявлены маточные рудименты с признаками активной васкуляризации и тканевой перфузии, что подтверждено с помощью функционального МРТ (с контрастированием). Аналогичных методов в литературе не описано.

Показания для удаления маточных рудиментов обоснованы при наличии признаков функциональной активности (по данным 3D УЗИ), определения патологического кровотока по данным ультразвуковой допплерографии, наличии болевого синдрома или сопутствующей гинекологической патологии (миома, наружный и внутренний эндометриоз). [17, 40-42, 118, 146-154, 159]

Оптимизация хирургической тактики позволяет своевременно предупредить развитие грозных осложнений и улучшить репродуктивные исходы.

Первичный диагноз (выявление) аномалий матки и влагалища целесообразно проводить с помощью двухмерного (2D) и трехмерного (3D) ультразвукового исследования, которые позволяют выявить структурные или анатомические аномалии почти в 96% случаев [32]. Однако с помощью ультразвукового исследования сложно дифференцировать анатомический вариант недоразвития матки, а также своевременно выявить признаки функциональной активности маточных рудиментов [32, 55, 93].

Использование влагалищного датчика невозможно у большинства пациенток с врожденной аплазией матки, в связи с отсутствием влагалища, а в тех случаях, когда имеется неовлагалище в результате естественной кольпоэлонгации, то использование влагалищного датчика также затруднено. В связи с этим используются трансабдоминальное и трансректальное ультразвуковое исследование. [32, 55, 93]

Верификацию диагноза проводили во время лапароскопии. Эффективные методы хирургического лечения аномалий матки разработаны, однако при некоторых анатомических вариантах недоразвития матки (аплазия матки, с наличием маточных рудиментов; однорогая матка) тактика хирургического лечения не однозначна, поскольку не удается своевременно диагностировать наличие признаков функциональной активности в маточных рудиментах, и прогнозировать вероятность роста рудиментов в отдаленном послеоперационном периоде. [6, 13, 40-43, 146-154, 159-163]

Методы создания искусственного влагалища при аплазии матки и влагалища разработаны, однако функция маточных рудиментов и тактика хирургического лечения определена недостаточно. [6, 13, 166]

Маточные рудименты при аплазии матки и влагалища используются при создании купола неовлагалища эндоскопическим доступом. Целесообразно вовлекать (ушивать) рудиментарные мышечные валики, расположенные высоко пристеночно в кисетный шов, что способствует значительному укреплению формируемого купола и позволяет формировать оптимальную длину неовлагалища [10, 43, 166]. При единовременном удалении маточных рудиментов во время брюшинного кольпопоэза, нами проведено ушивание свободного края (основания), остающегося после их удаления, что не влияет на технику проведения операции.

После удаления маточных рудиментов, гистологическое исследование показало наличие внутреннего эндометриоза у 24 (37%) больных, в том числе при отсутствии эутопической эндометриальной полости.

Проведенный обще-гистологический анализ микропрепаратов маточных рудиментов выявил неоднородность популяции миоцитов, содержащих элементы дефинитивного миометрия и камбиальные клетки эндометрия. Присутствие миоцитов «секреторного типа» в маточных рудиментах, характерных для эмбрионального миогистогенеза указывает о наличии некоторого пролиферативного потенциала, что подтверждается клиническими случаями роста и проявления функциональной активности маточных рудиментов; новообразования миомы при полном недоразвитии матки, а также наличия эндометриоидных гетеротопий при отсутствии эутопического (нормального) эндометрия. [149-154, 164, 165]

Анатомические особенности маточных рудиментов необходимо учитывать при наличии новообразовании миомы, или экстраперитонеальном

расположении маточных рудиментов, затрудняющих идентификацию при проведении диагностики и оперативного лечения.

Полученные клинические данные свидетельствуют о необходимости: ранней диагностики, верификации анатомических вариантов маточных рудиментов при недоразвитии матки; оценки потенциальной возможности роста и пролиферации маточных рудиментов; динамического наблюдения бессимптомных вариантов [1, 43, 44, 149-154, 166].

Целесообразно расширение показаний для удаления маточных рудиментов: при выявлении признаков функциональной активности по данным УЗИ и допплерографии, наличии болевого синдрома или сопутствующей патологии; профилактики новообразований, исходящих из маточных рудиментов - миомы и эндометриоза [10, 43, 118, 148-151, 166].

Маточные рудименты во всех клинических случаях выявлены: в области слияния маточных труб, с собственными связками яичников и круглыми связками. Вероятно, собственные связки яичников, а также круглые связки являются производными гонадных тяжей, которые содержат полипотентные герминогенные клетки. [42, 118]

Проведенное гистологическое исследование и определение маркеров пролиферативной активности маточных рудиментов при аплазии матки и влагалища, показало, что в тканях рудиментов имеются миоциты и эндометриальные клетки. Выявлены глубокие нарушения архитектоники миометрия (хаотично расположенные волокна) и дистрофические изменения миоцитов (лентовидные ядра, пикноз).

При окрашивании антителами против маркеров стволовых клеток таких как OCT4, LHX9, CD117, Ki67 – в миометрии и эндометрии выявляются клетки, экспрессирующие эти маркеы, то есть мультипотентные или плюрипотентые стволовые клетки, способные воспроизводить клон новых миоцитов. Эти плюрипотентные клетки сохраняются в ткани маточных

рудиментов, несмотря на глубокие дистрофические изменения и нарушение гистогенеза.

Экспрессия рецепторов ERα в маточных рудиментах резко снижена, по сравнению с нормальным миометрием; однако при этом экспрессия прогестероновых рецепторов выраженная во всех группах.

В функционирующих маточных рудиментах мы наблюдали выраженную ядерную экспрессию PgR-A в эпителии желёз эндометрия, в строме эндометрия и в миоцитах мышечного слоя. В нефункционирующих маточных рудиментах и в рудиментарных рогах при однорогой матки - регистрировалась умеренная или выраженная ядерная экспрессия прогестероновых рецепторов (PgR-A, PgR-B) в миоцитах.

Фактор VEGF, вырабатываемый и секретируемый разными клетками, стимулирует васкулогенез (образование сосудов de novo) и ангиогенез (образование сосудов) из уже существующих сосудов [123, 165]. Умеренная или выраженная апикальная экспрессия VEGF наблюдалась в эпителии желёз эндометрия и в строме эндометрия функционирующих рудиментов. В миоцитах мышечного слоя экспрессия VEGF была умеренной, как и в миоцитах нефункционирующих рудиментов и рудиментарных рогов при однорогой матке.

Oct4 традиционно считается маркером плюрипотентности, но экспрессируется не только в плюрипотентных, но и в других клетках [29, 137]. В эмбриональных стволовых клетках и индуцированных плюрипотентных клетках Oct4 является ядерным мастер-фактором транскрипции, обеспечивающим совместно с двумя другими транскрипционными мастер-факторами Sox2 и Nanog поддержание клетки в недифференцированном, "стволовом" состоянии. Экспрессия Oct4 в соматических клетках в виде ядерных и цитоплазматических сплайс-вариантов может происходить при репрограммировании. Oct4 также экспрессируется в некоторых раковых клетках, возможно в раковых стволовых клетках. [148-159]

В нашем исследовании маркер Oct4 был выявлен в небольшом количестве в клетках эндометриальных желёз и скоплениях эндометриальных клеток как в ядре, так и в цитоплазме. Это может указывать на то, что эти клетки находятся на раннем этапе перепрограммирования из эндометриальных клеток в какой-то другой тип клеток или же в клетки эндометрия из, например, миобластов. Экспрессирующие Oct4 клетки в тканях рудиментов матки человека были выявлены впервые.

В функционирующих и некоторых нефункционирующих маточных рудиментах выявлялся LGR5 (Leucine-rich repeat-containing G-protein coupled Receptor 5), что может свидетельствовать о присутствии стволовых и прогениторных клеток. Это орфанный рецептор, т.е. рецептор, лиганды которого не известны. По данным литературы, он экспрессируется во многих региональных стволовых клетках, в частности в стволовых или прогениторных клетках эндометрия. [29]

Экспрессия ещё двух маркеров CD117 и LHX9 - в исследованных образцах зафиксирована не была.

Таким образом, ткань маточных рудиментов при аплазии матки и влагалища изменена. Но она не является абсолютно инертной, поскольку содержит клетки, экспрессирующие рецепторы эстрогенов и прогестерона, клетки, экспрессирующие VEGF, элементы дефинитивного миометрия, относительно малодифференцированные клетки-предшественники, в том числе камбиальные клетки эндометрия и, возможно, стволовые клетки и клетки в состоянии трансдифференцировки. На наличие некоторого пролиферативного потенциала указывает и присутствие миоцитов, характерных для эмбрионального миогистогенеза. Это подтверждается клиническими случаями роста и проявления функциональной активности маточных рудиментов, развитием миом маточных рудиментов при её полном недоразвитии, а также наличия эндометриоидных гетеротопий при отсутствии эутопического (нормального) эндометрия.

Нами получены результаты - при аплазии матки и влагалища в 22% (14 пациенток) случаев выявлены эндометриоидные гетеротопии различной локализации, признаки роста и проявления функциональной активности маточных рудиментов. При гистологическом исследовании маточных рудиментов в 37% (24 пациентки) случаев выявлен внутренний эндометриоз, в том числе при отсутствии эутопической эндометриальной полости.

Чувствительность значительной части рудиментов к регуляторным гормональным сигналам, наличие VEGF-секретирующих клеток и присутствие стволовых/прогениторных клеток позволяет надеяться, что при более глубоком понимании механизмов образования этих процессов дисморфогенезов могут быть разработаны технологии тканевой инженерии для их коррекции с использованием взятых из них аутологичных клеток.

Полученные данные свидетельствуют, что имеющиеся признаки повреждения обусловлены эстроген-зависимым нарушением роста и пролиферации миоцитов.

Заключение

В тканях маточных рудиментов присутствуют полипотентные стволовые клетки, что подтверждается клиническими данными: появления функциональной активности в 19% (12) случаев; и эндометриоидных гетеротопий у 26% (17) больных, в том числе при полной аплазии матки и отсутствии эутопического эндометрия.

Представлены уникальные клинические случаи - новообразования миомы маточных рудиментов у 8(13%) пациенток, а также гигантской миомы (2 случая) исходящих из нефункционирующих маточных рудиментов.

Проведенный гистологический анализ микропрепаратов маточных рудиментов выявил наличие глубоких дисморфогенетических изменениий миометрия; присутствие клеток эмбрионального миогистогенеза, а также

элементов эутопического эндометрия в толще нефункционирующих маточных рудиментов. По-видимому, ткань маточных рудиментов сформирована из дефинитивных тканей различных источников (слияние половых протоков вместе с гонадными тяжами); и не является абсолютно инертной, поскольку содержит полипотентные клетки - предшественники миоцитов и камбиальных клеток эндометрия.

Нами разработан алгоритм обследования и оперативного лечения пациенток с наличием маточных рудиментов, определяющий этапность диагностики и тактику оперативного лечения, с целью оптимизации результатов хирургического лечения и восстановления репродуктивной функции.

Благодаря развитию вспомогательных методов репродукции, возможна донация ооцитов и использование в программе суррогатного материнства.

Проведенное нами исследование позволит оптимизировать тактику хирургической коррекции, и, возможно, использовать ткани рудиментов с целью культивирования миоцитов для биоинженерии матки в будущем.

ВЫВОДЫ

1. Аплазия матки и влагалища в 27% случаев (17 пациенток) сочетается: с моносомией Х-хромосомы (мозаицизм 45,Х/46,ХХ), в сочетании с дисгенезией яичников и снижением овариального резерва; что указывает на целесообразность проведения донации и крио-консервации ооцитов (или эмбрионов) в программе суррогатного материнства.
2. Критериями функциональной активности маточных рудиментов являются: жалобы пациенток на боли в области живота; увеличение размеров рудиментов и наличие эндометриальной полости по данным УЗИ, МРТ; активное кровообращения по результатам допплерографии. Верификация диагноза производится во время лапароскопии (и гистероскопии при однорогой матке), с последующим патоморфологическим исследованием.
3. Целесообразно расширение показаний для превентивного удаления маточных рудиментов при проведении оперативного лечения создания искусственного влагалища, при выявлении признаков функциональной активности, наличии болевого синдрома или сопутствующей патологии (миомы или эндометриоза).
4. Гистологическое исследование показало: маточные рудименты представлены дефинитивной (зрелой) гладко-мышечной тканью (миоцитами), с признаками глубокой дистрофии и нарушения архитектоники тканей. Скопления эндометриальных клеток обнаружены даже в маточных рудиментах без признаков функциональной активности; в функционирующих маточных рудиментах имеются зачатки вагинального эпителия.
5. При морфометрии сосудов выявлено выраженное снижение площади просвета и неравномерное распределение сосудов в маточных рудиментах более чем в 7 раз, а в рудиментарном роге при однорогой матке в 3 раза - по

сравнению с нормой, это свидетельствует о нарушении перфузии ткани миометрия рудиментов, что является одной из причин недоразвития матки.

6. Гистохимические и иммунофлюоресцентные исследования специфических маркеров в тканях рудиментов показали: глубокие дистрофические изменения миоцитов обусловлены нарушением эстроген-зависимой пролиферации миоцитов именно за счет снижения экспрессии рецепторов Erα), при относительно выраженной экспрессии Erβ и рецепторов прогестерона Pgr-A.
7. В миоцитах определяется экспрессия стволовых (плюрипотентных) клеток OCT-4, Nanog, CD 117, LHX9, LGR5, Ki 67, что свидетельствует о наличии пролиферативного потенциала маточных рудиментов. Наблюдения различной экспрессии маркеров в двух типах нефункционирующих рудиментарных рогов имели корреляционную зависимость: нефункционирующие рога с более высокой экспрессией CD 177 и более высокой экспрессией LGR5 имели более высокие показатели экспрессии ER-alpha и ER-beta и более высокую экспрессию VEGF, что может характеризовать их более высокую «потенцию» к росту из-за более высокого содержания прогениторных клеток, потенциала к ответу на стимулирующее влияние эстрогенов.
8. Наличие пролиферативного потенциала в маточных рудиментах подтверждается клиническими данными - проявлением функциональной активности (в 19% (12) случаев), образованием миомы матки (у 13% (8) пациенток) и наличием эндометриоидных гетеротопий (у 26% (17) пациенток), в том числе при полной аплазии матки и отсутствии эутопического эндометрия.
9. Разработанный алгоритм, определяющий этапность диагностики и оперативного лечения, позволяет оптимизировать тактику хирургического лечения и восстановления репродуктивной функции.

ПРАКТИЧЕСКИЕ РЕКОМЕНДАЦИИ

1. При выявлении аплазии матки и влагалища необходимо проводить молекулярно-генетическое обследования методом FISH-анализа на предмет моносомии X хромосомы во всех случаях, особенно перед оперативным лечением; поскольку является более информативным по сравнению с цитогенетичесим исследованием кариотипа.
2. Учитывая наличие дисгенезии яичников и снижение овариального резерва у 27% (17) пациенток с мозаицизмом X хромосомы (45,X/46,XX), целесообразно проведения донации и крио-консервации ооцитов (или эмбрионов) в программе суррогатного материнства.
3. Диагностику функциональной активности маточных рудиментов целесообразно проводить: на первом этапе с помощью 2D УЗИ, при необходимости - 3D УЗИ в сочетании с допплерографией, а также МРТ.
4. Наличие болевого синдрома, а также выявление сопутствующей патологии - миомы или эндометриоза являются показаниями для хирургического лечения – удаления маточных рудиментов.
5. При однорогой матке целесообразно удаление рудиментарного рога во всех случаях, в том числе нефункционирующего, поскольку имеется вероятность роста, появление признаков функциональной активности, а также зачатия в рудиментарном роге, что может послужить причиной тяжелых осложнений.
6. У пациенток с аплазией матки и влагалища при проведении оперативного лечения по созданию искусственного влагалища целесообразно расширение показаний для превентивного удаления маточных рудиментов, особенно при выявлении клинических признаков функциональной активности.

СПИСОК СОКРАЩЕНИЙ

ВОЗ –Всемирная Организация Здравоохранения

ИПСК — индуцированные плюрипотентные стволовые клетки

МКБ –Международная Классификация Болезней

МРТ – магнитно-резонансная томография

мРНК – матричная рибонуклеиновая кислота

УЗИ – ультразвуковое исследование

ЭКО – экстракорпоральное оплодотворение

ЭСК — эмбриональные стволовые клетки

ESHRE - The European Society of Human Reproduction and Embryology

ESGE – European Society for Gynecological Endoscopy (Европейское общество репродукции и эмбриологии человека и Европейское общество эндоскопической гинекологии)

ERα, ER-alpha – эстрогеновые рецепторы альфа

ERβ, ER-beta – эстрогеновые рецепторы бета

PgR-A – прогестероновые рецепторы А

PgR-B - прогестероновые рецепторы В

VEGF – vascular endothelial growth factor, фактор роста эндотелия сосудов

OCT-4 – маркер плюрипотентности транскрипционный фактор Octamer-4

Nanog - маркер плюрипотентности

CD 117 - рецепторная тирозинкиназа III типа, рецептор для стволового фактора роста

LHX9 - LIM Homeobox 9 is a Protein Coding gene.

LGR5 - Leucine-rich repeat-containing G-protein coupled receptor 5

LSAB - Labeled streptavidin - biotin

Ki67 – протеин, маркер пролиферативной активности опухолевой клетки.

СПИСОК ЛИТЕРАТУРЫ

1. Динамика частоты врожденных пороков развития в РФ (по данным федеральной базы мониторинга ВПР за 2006–2012 гг.) / Н. С. Демикова, А. С. Лапина, М. А. Подольная [и др.] // Российский вестник перинатологии и педиатрии. - 2015. - №2. - С. 72 - 77.

2. Довгань, А.А. Аномалии развития матки и перинатальная патология / А. А. Довгань // Актуальные проблемы медицины в России и за рубежом. Сборник научных трудов по итогам III международной научно-практической конференции. Новосибирск, 2017. – С. 8 - 9.

3. Acién, P. Unilateral renal agenesis and female genital tract pathologies / P. Acién, M. Acién // Acta Obstetrics et Gynecologica Scandinavica. - 2010. – Vol. 89. – P. 1424 - 1431.

4. Acien, P. The history of female genital tract malformation classifications and proposal of an updated system / P. Acien, M. Acien // Human Reproduction Update. – 2011. - N17. - P. 693 - 705.

5. Аномалии развития органов женской репродуктивной системы: новый взгляд на морфогенез / Л. В. Адамян, А. Б. Окулов, Т. М. Глыбина [и др.] // Проблемы репродукции. - 2009. - № 4. - С.10 - 19.

6. Аномалии развития женских половых органов: вопросы идентификации и классификации (обзор литературы) / Л. В. Адамян, Е. А. Богданова, А. А. Степанян [и др.] // Проблемы репродукции. – 2010. – № 2. – С. 7 - 15.

7. EUROCAT. Report 8: Surveillance of congenital anomalies in Europe [Электронный ресурс] // EUROCAT. – Режим доступа: http://www.eurocat-network.eu/accessprevalencedata/prevalencetables.

8. Female pelvic congenital malformations. Part I: embryology, anatomy and surgical treatment / R. M. Laterza [et al.] // Eur. J. Obstetrics Gynecology Reproduction Biology. - 2011. – Vol. 159, № 1. - P. 26 - 34.

9. Адамян, Л.В. Комплексный подход к диагностике, хирургической коррекции и реабилитации больных при сочетании аномалий развития матки и

влагалища с эндометриозом / Л. В. Адамян, К. Н. Фархат, З. Н. Макиян // Проблемы репродукции. - 2016. - Т. 22, № 3. - С. 84 - 90.

10. Адамян, Л.В. Пороки развития матки и влагалища / Л. В. Адамян, В. И. Кулаков, А. З. Хашукоева. – М.: Медицина, 1998. – 320 С.

11. Спиральная компьютерная томография в гинекологии: Атлас / Л. В. Адамян, В. И. Кулаков, К. Д. Мурватов [и др.] – М.: Медицина, 2001. – 312 С.

12. Абдулмеджидова, А.Г. Наблюдение сочетания низкого качества ооцитов с пороками развития матки и влагалища у пациентки с нормальными морфо - функциональными показателями яичника / А. Г. Абдулмеджидова, С. А. Зверева, Н. О. Надырова // Акушерство и гинекология. – 2013. - № 4. - С. 80 -83.

13. Алимбаева, Г.Н. Сильные и слабые стороны классификаций пороков развития Мюллеровых производных / Г. Н. Алимбаева // Репродуктивное здоровье детей и подростков. – 2014. - №5. - С. 22 - 29.

14. Цервиковагинальная аплазия: методы хирургической коррекции / Л. В. Адамян, Т. М. Глыбина, З. Н. Макиян [и др.] //Акушерство и гинекология. – 2013. - №2. - С. 51 – 56.

15. Новые патогенетические аспекты распространенного инфильтративного эндометриоза: теории и практика / Л. В. Адамян, О. В. Зайратьянц, Ю. В. Максимова [и др.] //Проблемы репродукции. - 2010. - №4. - С. 31 - 37.

16. Ангиология и сосудистая хирургия: согласительный документ / Под ред. Л. А. Бокерия. – М.: Ангиология инфо, 2015. - 28 С.

17. Беженарь, В.Ф. МРТ-диагностика аномалий Мюллерова протока / В. Ф. Беженарь, Е. А. Ярнова, Е. Н. Трофимова // Лучевая диагностика и терапия. - 2012. - Т. 3, № 1. - С. 99 -103.

18. Давыдов, С.Н. Пороки развития матки и их хирургическая коррекция в целях восстановления генеративной функции/ С. Н. Давыдов, В. М. Орлов, М. М. Левит // Акушерство и гинекология. - 1987. - №11. - С. 13 - 15.

19. Гаджиева, З.А. Реконструктивно-пластические операции при пороках развития половых органов с нарушением оттока менструальной крови: Дис. …канд. мед. наук. - М., 2014. – 136 С.

20. Гистология. Атлас для практических занятий: учебное пособие / Н. В. Бойчук, Р. Р. Исламов, С. Л. Кузнецов [и др.]. - М.: ГЭОТАР Медиа, 2014. - 158 С.

21. Бойчук, Н. В. Тезисы лекций по гистологии, цитологии и эмбриологии: учебно-методическое пособие / Н. В. Бойчук, Р.Р. Исламов, Ю. А. Челышев. - Казань: КГМУ, 2011. - 148 С.

22. Бобкова, М.В. Генетические аспекты формирования аплазии влагалища и матки: история изучения / М. В. Бобкова, Е. Е. Баранова, Л. В. Адамян // Проблемы репродукции. - 2015. - № 3. - С. 10 - 15.

23. Бурлев, В.А. Эктопический эндометрий: пролиферативная активность и апоптоз у больных с активной и неактивной формами перитонеального эндометриоза / В. А. Бурлев // Проблемы репродукции. - 2012. - №6. - С. 7 - 13.

24. Анализ экспрессии рецепторов витамина D у больных наружным генитальным эндометриозом / М. И. Ярмолинская, А. С. Денисова, Г. Х. Толибова [и др.] // Акушерство и гинекология. -2021. -№3. - С. 117 - 123.

25. Геворкян, М.А. Профилактика рецидива наружного генитального эндометриоза / М. А. Геворкян, И. Б. Манухин, Е. И. Манухина [и др.] // Проблемы репродукции. - 2008. - №1. - С. 78 - 80.

26. Гистология, эмбриология, цитология: учебник / Ю. И. Афанасьев, Н. А. Юрина, Е. Ф. Котовский и др.; Под ред. Ю. И. Афанасьева, Н. А. Юриной. - 6-е изд., перераб. и доп. - М.: ГЭОТАР Медиа, 2016. - 800 С.

27. Доброхотова Ю.Э. Опыт применения Визанны у пациенток с диагностированным эндометриозом / Ю. Э. Доброхотова, И. Г. Гришин, Д. М. Ибрагимова [и др.] // Проблемы репродукции. - 2014. - №3. - С.33 - 35.

28. Состояние овариального резерва при некоторых формах функционального бесплодия / Д. О. Жорданидзе, Т. А. Назаренко, Э. Р. Дуринян [и др.] //Акушерство и Гинекология. - 2010. - № 5. - С. 25 - 31.

29. Молекулярно-биологические особенности эктопического и эутопического эндометрия при генитальном эндометриозе / О. В. Зайратьянц, Л. В. Адамян, Е. Н. Андреева [и др.] /Архив патологии. - 2010. - №5. - С. 6 - 12.

30. Мультипотентные мезенхимные стволовые клетки десквамированного эндометрия. Выделение, характеристика и использование в качестве фидерного слоя для культивирования эмбриональных стволовых линий человека / В. И. Земелько, Т. М. Гринчук, А. П. Домнина [и др.] // Цитология. - 2011. - № 12. - С. 919 - 928.

31. Данилов, Р.К. Общая и медицинская эмбриология / Р. К. Данилов, Т. Г. Боровая. - СПб.: Спец Лит., 2003. - 233 С.

32. Демидов, В.Н. Возможности эхографии в диагностике пороков развития матки, шейки матки и влагалища / В. Н. Демидов, К. Г. Краснова // Ультразвуковая и функциональная диагностика. - 2015. - № 5. - С. 44 - 50.

33. Дорохович, Г.П. Морфогенез матки в раннем эмбриогенезе человека / Г. П. Дорохович, Т. В. Татун // Сборник научных трудов, посвященный 100-летию кафедры медицинской биологии СПб ГМА им. И. И. Мечникова «Вопросы морфологии 21 века». - 2008. - Т. 1. - С. 122 - 124.

34. Есипова, И.А. Место трехмерного ультразвукового исследования в диагностике аномалий Мюллеровких протоков / И. А. Есипова, Д. Г. Арютин // Вестник РГМУ. - 2014. - № 2. - С. 27 - 28.

35. Ибрагимов, Р.Р. Аномалии развития матки: частота встречаемости и их структура при бесплодии (по данным ультразвуковой диагностики) / Р. Р. Ибрагимов, Н. М. Пасман // Вестник НГУ. - 2007. - Т. 5, № 3. - С. 16 - 18.

36. Морфологическое исследование миометрия в различные периоды развития и ремоделирования матки / Вопросы гинекологии, акушерства и перинатологии // П. К. Коновалов, Ф. А. Овсянников, Д. О. Иванов [и др.]. - 2014. - Т. 13, № 2. - С. 37 - 43.

37. Кулаков, В.И. Магнитно-резонансная томография в гинекологии. Атлас / В. И. Кулаков, Л. В. Адамян, К. Д. Мурватов. - М.: Антидор, 1999. – 192 С.

38. Лазюк, Г.И. Тератология человека / Г. И. Лазюк. - М: Медицина 1991. – 480 С.

39. Светлов, П.Г. Теория критических периодов развития и ее значение для понимания принципов действия среды на онтогенез / П. Г. Светлов // Вопросы

цитологии и общей физиологии. - М: Изд-во АН СССР, 1960. – С. 263 - 285.

40. Летягин, А.Ю. Магнитно-резонансная томография: возможности современной визуализационной технологии в клинической диагностике / А.Ю. Летягин [и др.] // Вестник НГУ. - 2005. - Т. 90, № 2. - С. 63 - 86.

41. Лучевая диагностика и терапия в акушерстве и гинекологии: национальное руководство / Под ред. Л. В. Адамян, В. Н. Демидова, А. И. Гус. – М.: ГЭОТАР-Мед., 2012. - 656 С.

42. Функциональная магнитно-резонансная томография для определения кровотока при симметричных аномалиях матки / З. Н. Макиян, Л. В. Адамян, В. Г. Быченко [и др.] // Акушерство и гинекология. - 2016. - N 10. - С. 73 - 79.

43. Макиян, З.Н. Аномалии женских половых органов: систематизация и тактика оперативного лечения: Дис. …докт. мед. наук. - М., 2011. - 229 С.

44. Макиян, З.Н. Варианты оперативного лечения при аномалиях женских половых органов / З. Н. Макиян // АГ-Инфо. - 2011. - № 1. - С. 32 - 43.

45. Acién, P. The presentation and management of complex female genital malformations / P. Acién, M. Acién // Human Reproduction Update. – 2016. - N 22. – P. 48 - 69.

46. A comparative study of the morphology of congenital uterine anomalies in women with and without a history of recurrent first trimester miscarriage / R. Salim [et al.] // Human Reproduction. – 2003. – Vol. 18, № 1. - P. 162 - 166.

47. Ошибки диагностики и лечения гинекологической патологии у детей с абдоминальным синдромом / Е. В. Сибирская, Т. М. Глыбина, Л. В. Адамян [и др.] // Репродуктивное здоровье детей и подростков. - 2011. - № 6. - С. 61 - 70.

48. Методы лучевой диагностики и оценки лечения при раке шейки матки / Е. В. Тарачкова, О. Н. Стрельцова, Г. И. Ахвердиева [и др.] // Онкогинекология. - 2014. - № 3. - С. 32 - 41.

49. Association of renal agenesis and mullerian duct anomalies / S. Li [et al.] // J. Comput Assistent Tomog. - 2000. - Vol. 24, № 6. - P. 829 - 834.

50. Bajka, M. Fundus Thickness Assessment by 3D Transvaginal Ultrasound Allows Metrics-Based Diagnosis and Treatment of Congenital Uterine Anomalies /

M. Bajka, S. Badir // Ultraschall in der Medizin-European Journal of Ultrasound. – 2017. – Vol. 38, № 2. - P. 183 - 189.

51. Цветовое допплеровское картирование и допплерометрия артерий миометрия и эндометрия / Н. М. Побединский, Е. В. Федорова, И. Д. Хохлова [и др.] // Ультразвуковая диагностика. – 2000. – №1. – С. 54 - 62.

52. Behr, S.C. Imaging of müllerian duct anomalies / S. C. Behr, J. L. Courtier, A. Qayyum // Radiographics. – 2012. – Vol. 32, № 6. - P. E233 - 250.

53. Accuracy of three-dimensional ultrasonography in differential diagnosis of septate and bicornuate uterus compared with office hysteroscopy and pelvic magnetic resonance imaging / E. Faivre [et al.] // J. Minimal Invasive Gynecology. – 2012. – Vol. 19, № 1. - P. 101 - 106.

54. Acién, P. The presentation and management of complex female genital malformations / P. Acién, M. Acién // Human Reproduction Update. - 2016. - Vol. 22, N1. - P. 48 - 69.

55. Ahmadi, F. Detection of Congenital Mullerian Anomalies by Real-time 3D Sonography / F. Ahmadi, H. Haghighi // J. Reproduction Infertility. - 2012. - Vol. 13, № 1.- P. 65 - 66.

56. The ESHRE-ESGE consensus on the classification of female genital tract congenital anomalies / G.F. Grimbizis [et al.] // Gynecology Surg. –2013b. – Vol. 10, № 3. - P. 199 - 212.

57. The prevalence of congenital uterine anomalies in unselected and high-risk populations: a systematic review // Y.Y. Chan [et al.] // Human Reproduction Update. – 2011. – Vol. 17, № 6. - P. 761 - 771.

58. The role of dynamic contrast-enhanced and diffusion weighted magnetic resonance imaging in the female pelvis / E. Sala [et al.] // Eur. J. Radiology. – 2010. – Vol. 76, № 3. - P. 367 - 385.

59. Three-dimensional ultrasound and magnetic resonance imaging assessment of cervix and vagina in women with uterine malformations / C. Bermejo [et al.] // Ultrasound Obstetrics Gynecology. – 2014. – Vol. 43, № 3. - P. 336 - 345.

60. Diagnostic accuracy of saline infusion sonography in the evaluation of uterine

cavity abnormalities prior to assisted reproductive techniques: a systematic review and meta-analyses / S. Seshadri [et al.] // Human Reproduction Update. – 2015. – Vol. 21, № 2. - P. 262 - 274.

61. Diagnostic accuracy of sonohysterography, hysterosalpingography and diagnostic hysteroscopy in diagnosis of arcuate, septate and bicornuate uterus / A. Ludwin [et al.] // J. Obstetrics Gynecology Res. – 2011. – Vol. 37, № 3. – P. 178 - 186.

62. Diagnostic hysteroscopy as a primary tool in a basic infertility workup / M. Pansky [et al.] // JSLS. – 2006. – Vol. 10, № 2. - P. 231 - 235.

63. Diagnostic imaging modalities for Müllerian anomalies: the case for a new gold standard / A. Berger [et al.] // J. Minimal Invasive Gynecology. - 2014. - Vol. 21, № 3. - P. 335 - 345.

64. Ultrasonography and MRI features of the Mayer-Rokitansky – Küster - Hauser syndrome / P. Rousset, D. Raudrant, N. Peyron [et al.] // Clinical Radiology. – 2013. – Vol. 68. – P. 945 - 952.

65. Ludwin, A. Comparison of the ESHRE-ESGE and ASRM classifications of Müllerian duct anomalies in everyday practice / A. Ludwin, I. Ludwin // Human Reproduction. - 2015. - Vol. 30, № 3. - P. 569 - 580.

66. Mullerian duct anomalies: from diagnosis to intervention / T. M. Chandler [et al.] // Br. J. Radiology. – 2009. – Vol. 82, № 984. - P. 1034 - 1042.

67. Mullerian duct anomalies: MR imaging / L. Marcal [et al.] // Abdominal Imaging. – 2011. - Vol.36, № 6. - P. 756 - 764.

68. Padhani, A.R. Dynamic contrast-enhanced MRI studies in oncology with an emphasis on quantification, validation and human studies / A. R. Padhani, J. E. Husband // Clinical Radiology. – 2001. – Vol. 56, № 8. - P. 607 - 620.

69. Мирошникова, Н.А. Оптимизация хирургического лечения пациенток с симметричными аномалиями матки с учетом кровотока в миометрии: Дис. … канд. мед. наук. – 2018. – 136 С.

70. Уварова Е.В. Актуальные вопросы синдрома Рокитанского – Кюстера (обзор литературы) / Е. В. Уварова, Г. М. Давтян // Репродуктивное здоровье

детей и подростков. - 2011. -№1. – С. 48 - 63.

71. Формирование неовлагалища путем комплексного неоперативного кольпопоэза у пациенток с синдромом МРКХ / Е. В. Уварова, Г. М. Давтян, Н. А. Буралкина [и др.] // Репродуктивное здоровье детей и подростков. - 2014. - №6. - С. 40 - 49.

72. Синдром Майера – Рокитанского – Кюстера - Хаузера у девочек, его варианты. Органосохраняющая тактика лечения / А. Б. Окулов, М. П. Магомедов, И. В. Поддубный [и др.] // Андрология и генитальная хирургия. – 2007. – N 4. - С. 45 - 52.

73. Mayer – Rockitansky – Kuster - Hauser syndrome in adolescents and its variations / A. B. Okulov, M. P. Magomedov, I. V. Poddubniy [et al.] // Operative treatment. Andrology and genital surgery. - 2007. - N 4. - P. 45 - 52.

74. Руководство по амбулаторно-поликлинической помощи в акушерстве и гинекологии / Под ред. В. Н. Серова, Г. Т. Сухих, В. Н. Прилепской, В. Е. Радзинского. – 3-е изд., перераб. и доп. – М.: ГЭОТАР-Медиа, 2016. – 1136 С.

75. Фархат, К.Н. Аномалии развития матки и влагалища в сочетании с эндометриозом: тактика ведения и хирургическая коррекция / К. Н. Фархат, Л. В. Адамян // Акушерство и гинекология. - 2016. - №5. - С. 96 - 103.

76. Clinical analysis of 225 women with congenital uterine malformation / S.Wang [et al.] // Zhonghua Fu Chan Ke Za Zhi. – 2008. – Vol. 43, № 7. - P. 493 - 496.

77. Clinical implications of uterine malformations and hysteroscopic treatment results / G. F. Grimbizis [et al.] // Human Reproduction Update. - 2001. - Vol. 7, № 2. - P. 161 - 174.

78. Clinical value of three-dimensional transvaginal sonography in diagnosis of septate uterus and prediction of adverse pregnancy outcome / M. Liu [et al.] // Zhonghua Fu Chan Ke Za Zhi. - 2013. - Vol. 48, № 7. - P. 499 - 503.

79. Comparison of dynamic contrast-enhanced magnetic resonance imaging with T2-weighted imaging for preoperative staging of early endometrial carcinoma / L. Zheng [et al.] // Onco. Targets. Ther. – 2015. – Vol.8. – P. 1743 - 1751.

80. Comparison of two dimensional and live three dimensional ultrasounds for the

diagnosis of septated uterus / M. Niknejadi [et al.] // Iran. J. Reproduction Medicine. - 2014. – Vol.12, № 8. - P. 547 - 554.

81. Kaproth -Joslin, K. Imaging of female infertility: a pictorial guide to the hysterosalpingography, ultrasonography, and magnetic resonance imaging findings of the congenital and acquired causes of female infertility / K. Kaproth - Joslin, V. Dogra // Radiology Clinical North Am. – 2013. – Vol. 51, № 6. - P. 967 - 981.

82. Functioning endometrium and endometrioma in a patient with Mayer-Rokitanski – Kuster - Hauser syndrome / Y. Kawano, T. Hirakawa, M. Nishida [et al.] // Jpn Clinical Medicine. -2014. – N 5. – P. 43 - 45.

83. Koyama, T. Functional MR imaging of the female pelvis / T. Koyama, K. Togashi // J. Magn. Reson. Imaging. – 2007. – Vol. 25, № 6. - P. 1101 - 1112.

84. Lee, B.B. Terminology and classification of congenital vascular malformations / B. B. Lee, J. Laredo, T. S. Lee [et al.] // Phlebology. – 2007. – Vol. 22, № 6. - P. 249 - 252.

85. Punwani, S. Contrast enhanced MR imaging of female pelvic cancers: established methods and emerging applications / S. Punwani // Eur. J. Radiology. – 2011b. – Vol. 78, № 1. - P. 2 - 11.

86. Rackow, B.W. Reproductive performance of women with müllerian anomalies / B.W. Rackow, A. Arici // Curr. Opinion Obstetrics Gynecology. – 2007. – Vol. 19, № 3. - P. 229 - 237.

87. Paper 4: EUROCAT statistical monitoring: identification and investigation of ten year trends of congenital anomalies in Europe / M. Loane, H. Dolk, A. Kelly [et al.] // Birth Defects Res a Clinical Molecular Teratology – 2011. – № 91, Suppl. 1. – P. 31 - 43.

88. Paradisi, R. The techniques and outcomes of hysteroscopic metroplasty / R. Paradisi, R. Barzanti, R. Fabbri // Current Opinion Obstetrics Gynecology. – 2014. – Vol. 26, № 4. - P. 295 - 301.

89. Predictive value of T2-weighted imaging and contrast-enhanced MR imaging in assessing myometrial invasion in endometrial cancer: a pooled analysis of prospective studies / L.- M. Wu [et al.] // European Radiology. – 2013. – Vol. 23, №

2. - P. 435 - 449.

90. Reproductive performance in women with bicornuate uterus / F. Maneschi [et al.] // Acta European Fertility. -1993. - Vol. 24, № 3. - P. 117 - 120.

91. Role of magnetic resonance imaging and apparent diffusion coefficient at 3T in distinguishing between adenocarcinoma of the uterine cervix and endometrium / Y.-C. Lin [et al.] // Chang Gung Medicine J. – 2011. – Vol. 34, № 1. - P. 93 - 100.

92. Ruptured Rudimentary Horn Pregnancy Diagnosed by Preoperative Magnetic Resonance Imaging Resulting in Fetal Salvage / S.A. Pillai [et al.] // Sultan Qaboos Univ. Medicine J. – 2015. – Vol. 15, № 3. - P. e429 - 432.

93. Sajjad, Y. Development of the genital ducts and external genitalia in the early human embryo / Y. Sajjad // J. Obstetrics Gynecology Res. – 2010. – Vol. 36, № 5. - P. 929 - 937.

94. Saravelos, S.H. Prevalence and diagnosis of congenital uterine anomalies in women with reproductive failure: a critical appraisal / S. H. Saravelos, K. A. Cocksedge, T.- C. Li // Human Reproduction Update. – 2008. – Vol. 14, № 5. - P. 415 - 429.

95. Международная классификация болезней 10-го пересмотра. [Электронный ресурс] // Режим доступа: https://mkb-10.com/

96. A comparison of heterotopic and intrauterine-only pregnancy outcomes after assisted reproductive technologies in the United States from 1999 to 2002/ H. B. Clayton, L. A. Schieve, H. B. Peterson [et al.] // Fertility Sterility. – 2007. – Vol. 87. – P. 303 - 387.

97. Мальгина, Г.Б. Беременность в аномальной матке: «парадоксы» ранних сроков / Г. Б. Мальгина, Е. Ю. Репалова, Н. М. Паначева // Вестник РУДН. Серия «Медицина. Акушерство и гинекология». – 2011. – № 5. – С. 85 - 91.

98. Особенности становления и развития фетоплацентарной системы у беременных с аномалиями матки / Г. Б. Мальгина, Е. Ю. Репалова, Н. Р. Шабунина - Басок [и др.] // Уральский медицинский журнал. – 2008. – № 2. – С. 104 - 108.

99. Мальгина, Г.Б. Перинатальные аспекты беременности у женщин с

аномалиями развития матки / Г. Б. Мальгина, Е. Ю. Репалова // Уральский медицинский журнал. – 2007. – № 2. – С. 8 - 10.

100. Роль эндотелиопатии в патогенезе неразвивающейся беременности / А. В. Миронов, А. М. Торчинов, Т. В. Галина [и др.] // Патогенез. - 2016. - Т. 14, № 3. - С. 53 - 57.

101. Назарова, Н.К Медико-генетический мониторинг врожденных пороков развития и наследственной патологии / Н. К. Назарова, Д. Ж. Жанатаева, Г. Ж. Абильдинова // Вестник Сур ГУ. Медицина. – 2014. – № 3(21). – С. 29 - 34.

102. Физиологические изменения гемодинамики матки у женщин репродуктивного, пери- и постменопаузального периодов / И. А. Озерская, Е. А. Щеглова, Е. В. Сиротинкина [и др.] // SonoAce Ultrasound. - 2010. - № 21. - С. 40 - 56.

103. Реабилитация репродуктивного здоровья супружеских пар с невынашиванием беременности / Л. В. Посисеева, А. И. Малышкина, Е. Л. Бойко [и др.] – Иваново: «Изд-во Иваново», 2008. - 240 С.

104. Подзолкова Н.М., Колода Ю.А., Коренная В.В. Наружный генитальный эндометриоз: взгляд репродуктолога / Н. М. Подзолкова, Ю. А. Колода, В. В. Коренная // Фарматека. - 2012. - № 12. - С. 64 - 71.

105. Ребриков, Д. В., Саматов Г. А., Трофимов Д. Ю., Семенов П. А., Савилова А. М., Кофиади И. А., Абрамов Д. Д.// БИНОМ. Лаборатория знаний. - 2009. - С. 1 - 215.

106. Радзинский, В.Е. Невынашивание беременности. Что в перспективе? / В. Е. Радзинский, А. В. Соловьева, А. С. Оленев // Репродуктивная медицина. – 2014. - № 3 - 4. - С. 8 - 10.

107. Санькова, И.В. Морфофункциональная характеристика архитектоники внутриорганных артерий в различные возрастные периоды: Автореф. дис. канд. мед. Наук. - Волгоград, 1999. - 19 С.

108. Санькова, И.В. Морфофункциональные особенности внутриорганных артериальных сосудов матки в возрастном аспекте / И. В. Санькова, О. А. Каплунова, В. В. Соколов // Медицинский вестник Юга России. – 2011. - № 3. -

С. 49 - 53.

109. Филиппенкова, Е.И. Практика гистолога [Электронный ресурс] / Е. И. Филиппенкова // Сосудистая мальформация. - Режим доступа: http://practicagystologa.ru/2016/04/27/sosudistaya-malformaciya.

110. The female gubernaculum: role in the embryology and development of the genital tract and in the possible genesis of malformations / P. Acién, F., Sánchez del Campo, M. J. Mayol [et al.] // European J Obstetrics Gynecology Reproduction Biology. – 2011. – N 159. – P. 426 - 432.

111. A novel mutation of HOXA10 in a Chinese woman with a Mullerian duct anomaly / Z. Cheng [et al.] // Human Reproduction. - 2011. - Vol. 26, № 11. - P. 3197 - 3201.

112. Histological Structure and Vascularity of Hysteroscopically Removed Uterine Septa in Patients With Primary Infertility and Patients With Recurrent Pregnancy Loss / G. A. Abdel Moety, H. M. Gaafar, O. Shawki [et al.] // J Minim Invasive Gynecology. - 2016. – Vol. 23, N1. - P. 66 - 71.

113. Assessment of early response to concurrent chemoradiotherapy in cervical cancer: value of diffusion-weighted and dynamic contrast-enhanced MR imaging / J. J. Park [et al.] // Magn. Reson. Imaging. – 2014. – Vol. 32, № 8. – P. 993 - 1000.

114. The association between Müllerian anomalies and perinatal outcome / A. Cahen - Peretz, E. Sheiner, M. Friger [et al.] // J Maternal Fetal Neonatal Medicine. – 2017. - Sep. 4. - P. 1 - 7.

115. Changes in human placental oxygenation during maternal hyperoxia estimated by blood oxygen level-dependent magnetic resonance imaging (BOLD MRI) / A. Sørensen [et al.] // Ultrasound Obstetrics Gynecology. – 2013. - Vol. 42, № 3. - P. 310 - 314.

116. Congenital uterine anomalies and adverse pregnancy outcomes / M. Hua [et al.] // Am. J. Obstetrics Gynecology. – 2011. – Vol. 205, № 6. - P. 558.e1 - 5.

117. Conklin, C.J. Technical considerations for functional magnetic resonance imaging analysis / C. J. Conklin, S. H. Faro, F. B. Mohamed // Neuroimaging Clinical N. Am. - 2014. - Vol. 24, № 4. - P. 695 - 704.

118. Dragusin, R. Importance of Laparoscopic Assessment of the Uterine Adnexa in a Mayer – Rokitansky – Kuster - Hauser Syndrome Type II Case / R. Dragusin, S. Tudorace, V. Surlin // Current Health Sci J. – 2014. – N 40. – P. 144 -147.

119. Müllerian remnant leiomyomas in women with Mayer – Rokitansky – Küster - Hauser syndrome / H. M. Fletcher, K. Campbell-Simpson, D. Walcott [et al.] // Obstetrics Gynecology. – 2012. – Vol. 119, N 2. – P. 483 - 485.

120. Inhorn, M.C. Global infertility and the globalization of new reproductive technologies: illustrations from Egypt / M. C. Inhorn // Soc Sci Medicine. – 2003. – Vol. 56. – P.1837 - 1851.

121. The spectrum of imaging appearances of müllerian duct anomalies: focus on MR imaging / T. Fukunaga, S. Fujii, C. Inoue [et. al] // Japanese journal of radiology. - 2017. - Vol. 35, №. 12. - P. 697 - 706.

122. Heinonen, P.K. Pregnancies in women with uterine malformation, treated obstruction of hemivagina and ipsilateral renal agenesis / P. K. Heinonen // Arch Gynecology Obstetrics. - 2013. – Vol.287, N 5. - P. 975 - 978.

123. Histologic architecture and vascularization of hysteroscopically excised intrauterine septa / V. Sparac [et al.] // J. Am. Association Gynecology Laparoscopic. - 2001. - Vol. 8, № 1. - P. 111 - 116.

124. Is magnetic resonance imaging sufficient to diagnose rudimentary uterine horn? A case report and review of the literature / K. Devine [et al.] // J. Minimal Invasive Gynecology. - 2013. - Vol. 20, № 4. - P. 533 - 536.

125. Assessment of changes in endometrial and subendometrial volume and vascularity during the normal menstrual cycle using three-dimensional power Doppler ultrasound / L. Jokubkiene, P. Sladkevicius, L. Rovas [et al.] // Ultrasound Obstetrics Gynecology. - 2006. - Vol. 27, N 6. - P. 672 - 679.

126. Letterie, G.S. Management of congenital uterine abnormalities / G. S. Letterie // Reproduction Biomedicine Online. - 2011. - Vol. 23, № 1. - P. 40-52.

127. Lin, P.C. Reproductive outcomes in women with uterine anomalies / P. C. Lin // J. Womens Health (Larchmt). – 2004. - Vol. 13, № 1. - P. 33 - 39.

128. Makiyan, Z. Studies of gonadal sex differentiation / Z. Makiyan //

Organogenesis. – 2016. – Vol. 12, N1. - P. 42 - 51.

129. Makiyan, Z. New theory of uterovaginal embryogenesis / Z. Makiyan // Organogenesis. – 2016. – Vol. 12, N1. - P. 33 - 41.

130. Makiyan, Z. Systematization of ambiguous genitalia / Z. Makiyan. Organogenesis. - 2016. - Vol. 12, N 4. - P. 169 - 182.

131. Perfusion of the uterine junctional zone in nulliparous and primiparous women assessed by DCE-MRI, as a function of menstrual cycle and hormonal contraception / L. J. Meylaerts, L. Wijnen, M.B azot [et al.] // Reson Imaging. - 2017. - Vol. 6, N 38. - P. 101 - 111.

132. Mullen, R.D. Molecular genetics of Müllerian duct formation, regression and differentiation / R. D. Mullen, R. R. Behringer // Sex Dev. - 2014. - Vol. 8, № 5. - P. 281 - 296.

133. Malformations in a cohort of 284 women with Mayer – Rokitansky – Küster - Hauser syndrome (MRKH) // P. G. Oppelt, J. Lermann, R. Strick [et al.] // Reproductive Biology and Endocrinology. – 2012.- N 10. – P. 57 - 64.

134. Prevalence of uterine anomalies and their impact on early pregnancy in women conceiving after assisted reproduction treatment / K. Jayaprakasan [et al.] // Ultrasound Obstetrics Gynecology. – 2011. – Vol. 37. – № 6. – P. 727-232.

135. Raga, F. Expression of vascular endothelial growth factor receptors in the endometrium of septate uterus / F. Raga, E. M. Casañ, F. Bonilla - Musoles // Fertility Sterility. - 2009. - Vol. 92, № 3. - P. 1085 - 1090.

136. Reichman, D. Pregnancy outcomes in unicornuate uteri: a review / D. Reichman, M. R. Laufer, B. K. Robinson // Fertility Sterility. - 2009. - Vol. 91, № 5. - P. 1886 - 1894.

137. Reliability of the European Society of Human Reproduction and Embryology/European Society for Gynecological Endoscopy and American Society for Reproductive Medicine classification systems for congenital uterine anomalies detected using three-dimensional / A. Ludwin [et al.] // Fertility Sterility. - 2015. - Vol. 104, № 3. - P. 688 - 697. e8.

138. Reproductive outcomes in women with congenital uterine anomalies: a

systematic review / Y.Y. Chan [et al.] // Ultrasound Obstetrics Gynecology. - 2011b. - Vol. 38, № 4. - P. 371 - 382.

139. Signorile, P.G. Endometriosis: New concepts in the pathogenesis / P. G. Signorile, A. Baldi // International J Biochemie Cell Biology. – 2010. – Vol. 42, N 6. – P. 778 - 780.

140. New evidence sustaining the presence of endometriosis in the human foetus / P. G. Signorile, F. Baldi, R. Bussani [et al.] // Reproduction Biomedicine Online. – 2010. – Vol. 21, N 1. – P. 142 - 147.

141. Sugiura-Ogasawara, M. Müllerian anomalies and recurrent miscarriage / M. Sugiura-Ogasawara, Y. Ozaki, N. Suzumori. // Current Opinion Obstetrics Gynecology. – 2013. - Vol. 25, № 4. - P. 293 - 298.

142. The association between Mullerian anomalies and short-term pregnancy outcome / L. Hiersch, E. Yeoshoua, H. Miremberg [et al.] // The Journal of Maternal-Fetal & Neonatal Medicine. – 2016. – № 29, N16. - P. 2573 - 2578.

143. Trad, M. Müllerian duct anomalies and a case study of unicornuate uterus / M. Trad, S. Palmer // Radiology Technol. - 2015. - Vol. 84, № 6. - P. 571 - 576.

144. Treatment of congenital malformations / S.Y. Brucker [et al.] // Seminar Reproduction Medicine. - 2011. - Vol. 29, № 2. - P. 101 - 112.

145. Type of congenital uterine anomaly and adverse pregnancy outcomes / N. S. Fox [et al.] // J. Maternal Fetal Neonatal Medicine. - 2014. - Vol. 27, № 9. - P. 949 - 953.

146. Clinical implications of congenital uterine anomalies: A meta-analysis of comparative studies / C. A. Venetis, S. P. Papadopoulos, R. Campo [et al.] // Reproductive Biomedicine Online. – 2014. – Vol. 29. – P. 665 – 683.

147. Leiomyomas in both uterine remnants in a woman with the Mayer – Rokitansky – Küster - Hauser syndrome / M. Lamarca, R. Navarro, M. E. Ballesteros, S. García - Aguirre [et al.] // Fertility Sterility. – 2009. – Vol. 91, N 3. – P. 931. e13 - 15.

148. Case report and surgical solution for a voluminous uterine leiomyoma in a woman with complicated Mayer – Rockitansky – Küster - Hauser syndrome / G.

Papa, M. Andreotti, S. P. Giannubilo [et al.] // Fertility Sterility. – 2008. – Vol. 90, N 5. - 2014.e5-6.

149. Mayer – Rokitansky - Kustner Hauser syndrome complicated by either uterine leiomyoma or ovarian tumor / J. Fukuda, Y. Kumazawa, T. Fujimoto [et al.] // Obstetrics Gynecology Res. – 2010. – Vol. 36, N1. – P. 191 - 194.

150. Large leiomyoma in a woman with Mayer – Rokitansky – Kuster - Hauser syndrome / K. S. Rawat, T. Buxi, A. Yadav [et al.] // J Radiology Case Rep. – 2013. - Vol. 1;7, N3. – P. 39 - 46.

151. Leiomyoma development in Mayer-Rokitansky-Küster-Hauser syndrome: a case report and a narrative review of the literature / N. Blontzos, C. Iavazzo, G. Vorgias [et al.] // Obstetrics Gynecology Sci. – 2019. – Vol.62, N 4. – P. 294 - 297.

152. Giant leiomyoma with extensive myxoid degeneration in Mayer – Rokitansky – Küster - Hauser syndrome / R. Sharma, K. Guleria, A. Suneja [et al.] // International J Gynecology Obstetrics. – 2017. – Vol.138, N 1. – P. 125 - 127.

153. Intra-peritoneal leiomyoma of the round ligament in a patient with Mayer-Rokitansky – Küster - Hauser (MRKH) syndrome / G. Salem Wehbe, R. Bitar, T. Zreik [et al.] // Facts Views Vis Obgyn. – 2016. – Vol. 8, N 4. –P. 233 - 235.

154. Ectopic Pelvic Fibroid in a Woman Weith Uterine Agenesis and Mayer-Rokitansky – Küster - Hauser Syndrome / T. Amaratunga, I. Kirkpatrick, Y. Yan [et al.] // Ultrasound Q. – 2017. – Vol. 33, N 3. – P. 237 - 241.

155. L. Johannesson, Niclas Kvarnström, Mats Branstrom. Human Uterus Transplantation Trial: Monitoring, Rejection Episodes and Immunosuppression During 1 Year. 2014, Transplantation. -N 98. – P.14 - 15.

156. First live birth after uterus transplantation in the United States / G. Testa, G. J. McKenna., T. GunbyShow [et al.] // American Journal of Transplantation. – 2018. – Vol.18, N 5.

157. Mats, Hellstrom. The Bioengineered Uterus: A Possible Future Chapter / Mats, Hellstrom, Mats Brannstrom. January 2020.

158. Mats, Hellstrom. Creation of Bioengineered Reproductive Organs: The End of Organ Transplantation? Chapter. January 2018.

159. Brakta S, Mas A, Al-Hendy A. The ontogeny of myometrial stem cells in OCT4-GFP transgenic mouse model. Stem Cell Res Ther. 2018 Nov 29;9(1):333. doi: 10.1186/s13287-018-1079-7.

160. Nielsen, J. «Fertility in women with Turner's syndrome. Case report and review of literature»/ J. Nielsen, I. Sillesen, K. B. Hansen // British Journal of Obstetrics and Gynecology. -1979. - Vol. 86, N11.- P. 833 - 835.

161. Cheng, P.J. Heterotopic pregnancy in a natural conception cycle presenting as hematometra / P. J. Cheng, H.Y. Chueh, J. T. Qiu // Obstetrics Gynecology. – 2004.- Vo.104. - P. 1195.

162. Endometrial carcinoma in a single horn of a bicornuate uterus: A case report / K. Gaballa, C. Cicero, V. Gallotta [et al.] // J Egypt Natl Canc Inst. – 2018. – Vol. 30, N 2. – P. 81 -83.

163. Endometrial carcinoma arising in a bicornuate uterus / J. Munkhdelger, K. Mia-Jan, D. S. ChaN [et al.]// Obstetrics Gynecology Sci. – 2014. –Vol.57, N 5. – P. 401 - 404.

164. Санькова, И.В. Морфофункциональные особенности внутриорганных артериальных сосудов матки в возрастном аспекте / И. В. Санькова, О. А. Каплунова, В. В. Соколов // Медицинский вестник Юга России. – 2011. – № 3. – С. 49 - 53.

165. Грудкин, А.А. Макромикроскопическая анатомия миометрия матки в норме и при лейомиоме: Автореф. дис. …канд. мед. наук. - Оренбург, 2004. – 22 С.

166. Лапароскопический перитонеальный кольпопоэз с использованием рудиментов матки у пациентки с синдромом Майера – Рокитанского –Кюстера – Хаузера / А. К. Политова, Е. Ф. Кира, А. Д. Александрова [и др.] // Акушерство и гинекология. - 2021. - №3. - С. 196 - 200.

167. Krieger, T. Dynamic stem cell heterogeneity / T. Krieger, B.D. Simons // Development. - 2015. – Vol. 142, N 8. – P. 1396-1406.

168. Xin, T. Hardwiring stem cell communication through tissue structure / T. Xin, V. Greco, P. Myung // Cell. - 2016. – Vol. 164, N 6. – P. 1212-1225.

169. Chan, R.W. Clonogenicity of human endometrial epithelial and stromal cells / R.W. Chan, K.E. Schwab, C.E. Gargett // Biology of Reproduction. – 2004. – Vol. 70, N 6. – P. 1738–1750.

170. Taylor, H.S. Endometrial cells derived from donor stem cells in bone marrow transplant recipients / H.S. Taylor // JAMA. – 2004. – Vol. 292, N 1. – P. 81–85.

171. Gargett, C.E. (2016). Endometrial stem/progenitor cells: the first 10 years / C.E. Gargett, K.E. Schwab, J.A. Deane // Human Reproduction Update. – Vol. 22, N 2. – P. 137–163.

172. de Miguel-Gómez, L. (2021). Stem Cells and the Endometrium: From the Discovery of Adult Stem Cells to Pre-Clinical Models. L. de Miguel-Gómez, S. López-Martínez, E. Francés-Herrero, A. Rodríguez-Eguren, A. Pellicer, I. Cervelló // Cells. – 2021. – Vol. 10, N 3. – Article 595.

173. Gunjal, P. Very small embryonic-like stem cells are the elusive mouse endometrial stem cells- a pilot study / P. Gunjal, D. Bhartiya, S. Metkari, D. Manjramkar, H. Patel // J. Ovarian Res. – 2015. – Vol. 8, N 9. – Article 20. – P. 1-10.

174. Ono, M. Tissue-Specific Stem Cells in the Myometrium and Tumor-Initiating Cells in Leiomyoma / M. Ono, S.E. Bulun, T. Maruyama // Biology of Reproduction. – 2014. – Vol. 91, N 6. – Article 149. - P. 1–7.

175. Prusinski Fernung, L.E. Expanding upon the Human Myometrial Stem Cell Hypothesis and the Role of Race, Hormones, Age, and Parity in a Profibroid Environment / L.E. Prusinski Fernung, K. Jones, A. Mas, D. Kleven, J.L. Waller, A. Al-Hendy // Am J Pathol. – 2018. – Vol.188. - 2293e2306.

176. Zeineddine, D. The Oct4 protein: more than a magic stemness marker / D. Zeineddine, A.A. Hammoud, M. Mortada, H. Boeuf // Am. J. Stem Cells. - 2014. - Vol. 3, N 2. - P. 74-82.

177. Захаров, А.Ф. Хромосомы человека. Атлас / А.Ф. Захаров, В.А. Бенюш, Н.П. Кулешов, Л.И. Барановская // М.: Медицина, 1982, 264 с.

Приложения

Приложение 1

Алгоритм лечебно-диагностического процесса у больных с маточными рудиментами.

Приложение 2

Результаты иммуногистохимического исследования маточных рудиментов при аплазии матки и рудиментарного рога однородной матки

Маркер	Нефункционирующий рудимент	Функционирующий рудимент	Рудиментарный рог однорогой матки	Описание маркера
ER-alpha	Выраженная экспрессия в миоцитах (270-300 баллов) в 5 из 13 исследованных рудиментов, умеренная (90-130 баллов) — в 8 рудиментах	Выраженная ядерная экспрессия отмечалась в эпителии желёз эндометрия (250-290 баллов), в строме эндометрия (170-200 баллов) и в миоцитах мышечного слоя (150-210 баллов)	Умеренная экспрессия (110-130 баллов) в миоцитах	Ядерный фактор транскрипции. Выявляется также в цитоплазме. Опосредует "классические" эффекты эстрогенов, связанные с развитием половых органов и полового поведения, а также с регуляцией метаболизма
ER-beta	Выраженная экспрессия в миоцитах (260-280 баллов) в 5 из 13 исследованных рудиментов, в остальных экспрессия отсутствует	Выраженная апикальная экспрессия в эпителии желёз эндометрия (190-300 баллов), умеренная (90-140 баллов) — в строме эндометрия. Выраженная (200-280 баллов) экспрессия в миоцитах мышечного слоя	Выраженная или умеренная экспрессия в миоцитах (210-270 баллов)	Ядерный фактор транскрипции. Выявляется также в цитоплазме. Опосредует "классические" эффекты эстрогенов (несколько отличные от регулируемых через ER-alpha) и связанные с развитием половых органов и с половым поведением, а также с регуляцией метаболических функций
PgR-A	Выраженная ядерная экспрессия в миоцитах (190- 250 баллов)	Выраженная (160-280 баллов) ядерная экспрессия в эпителии желёз эндометрия, в строме эндометрия и в миоцитах мышечного слоя. Умеренная (90-120 баллов) экспрессия в цитоплазме эпителия	Выраженная ядерная экспрессия в миоцитах (180-230 баллов)	Биологический ответ на действие прогестерона опосредуется ядерными рецепторами прогестерона A и B (PR-A, PR-B). PR-A является ингибитором транскрипции всех рецепторов стероидных гормонов
PgR-B	Умеренная или выраженная ядерная экспрессия в миоцитах (130-220 баллов)	Выраженная ядерная экспрессия в эпителии желёз эндометрия (180-220 баллов), в строме эндометрия (170-200 баллов) и в миоцитах мышечного слоя (150-210 баллов). Умеренная экспрессия в цитоплазме эпителия	Умеренная или выраженная ядерная экспрессия в миоцитах (120-220 баллов)	Активатор транскрипции прогестеронзависимых генов

Маркер	Нефункционирующий рудимент	Функционирующий рудимент	Рудиментарный рог однорогой матки	Описание маркера
VEGF	Выраженная экспрессия (150-190 баллов) в 3 из 13 исследованных рудиментов, в остальных экспрессия отсутствует	Выраженная (110-200 баллов) или умеренная апикальная экспрессия в эпителии желёз эндометрия, в строме эндометрия (100-190 баллов), в миоцитах (90-110 баллов)	Умеренная (100-120) экспрессия в миоцитах	Сигнальный белок, вырабатываемый и секретируемый разными клетками и стимулирующий васкулогенез (образование сосудов *de novo*) и ангиогенез (образование сосудов из уже существующих)
Oct4	Практически не экспрессируется	Экспрессируется в ядрах и цитоплазме части клеток, выстилающих зачатки эндометриальной полости	Экспрессируется в ядрах отдельных клеток из числа образующих зачатки эндометрия	В ЭСК и ИПСК является ядерным мастер-фактором транскрипции, обеспечивающим совместно с двумя другими мастер-факторами Sox2 и Nanog поддержание клетки в недифференцированном, (стволовом) состоянии. Экспрессия в соматических клетках в виде ядерных и цитоплазматических сплайс- вариантов может происходить при репрограммировании
LGR5	Экспрессия в миоцитах разная: выраженная (140-200 баллов) в 6 рудиментах, в остальных практически отсутствовала	Выраженная экспрессия (170-300 баллов) в апикальной поверхности клеток железистого эпителия эндометрия, несколько меньшая — в миоцитах	В миоцитах однорогой матки экспрессия практически отсутствовала	Орфанный рецептор, т.е. рецептор, лиганды которого не известны. Экспрессируется во многих региональных стволовых клетках, в частности в стволовых или прогениторных клетках эндометрия
Ki67	Экспрессия в миоцитах была низкой 0,5%	Экспрессия в миоцитах функционирующих маточных наиболее высокая - от 1%-8%	Экспрессия в рудиментарном роге при однорогой матке была низкой – 0.3%	Эти данные могут свидетельствовать о возможном более высоком базовом уровне пролиферативной активности, которая может быть потенцирована активацией прогениторных клеток, маркеры которых экспрессируются более интенсивно в функционирующих маточных рудиментах.

Примечание. *ЭСК — эмбриональные стволовые клетки, ИПСК — индуцированные плюрипотентные стволовые клетки*